

Nueva presentación de caso:

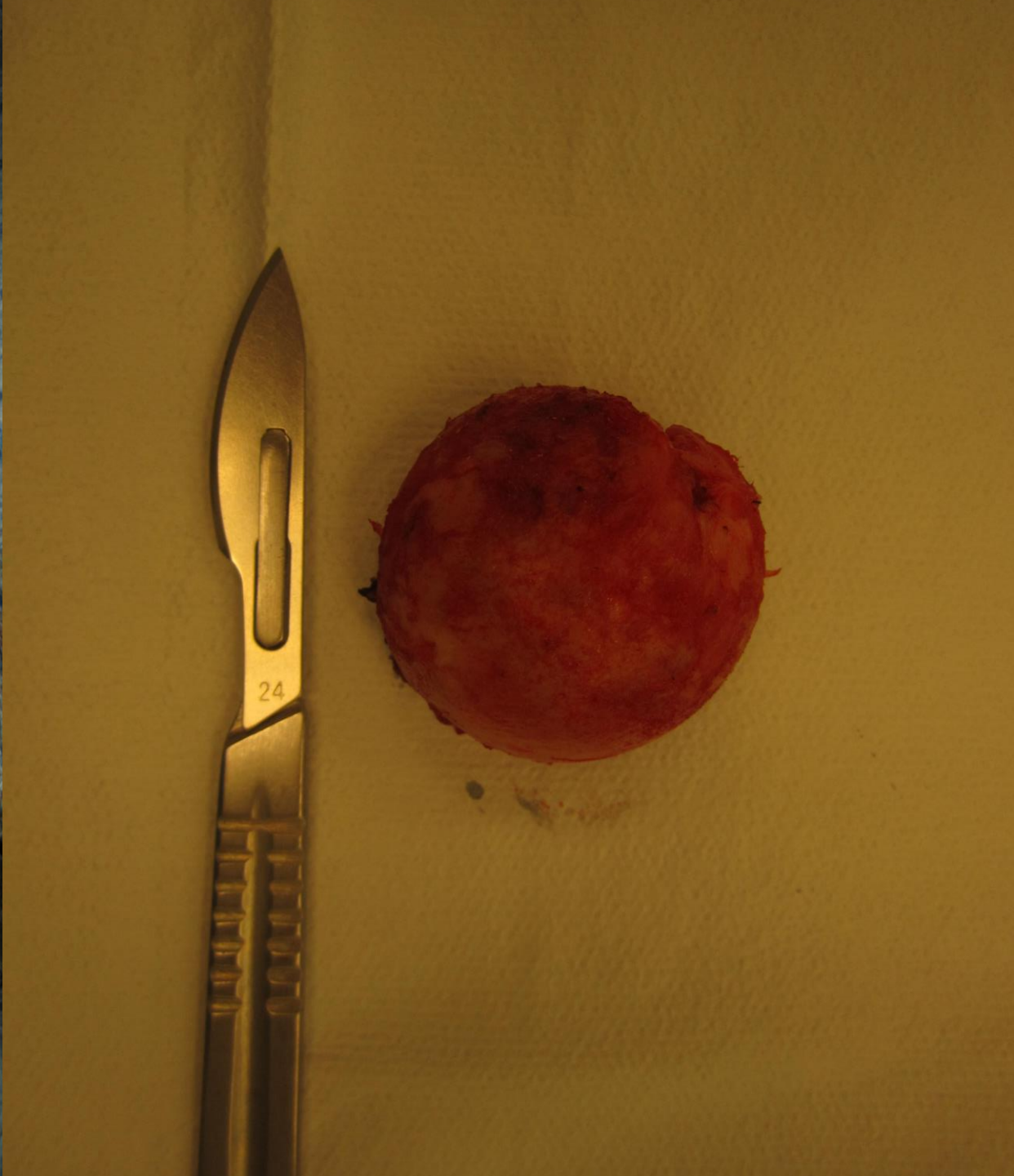
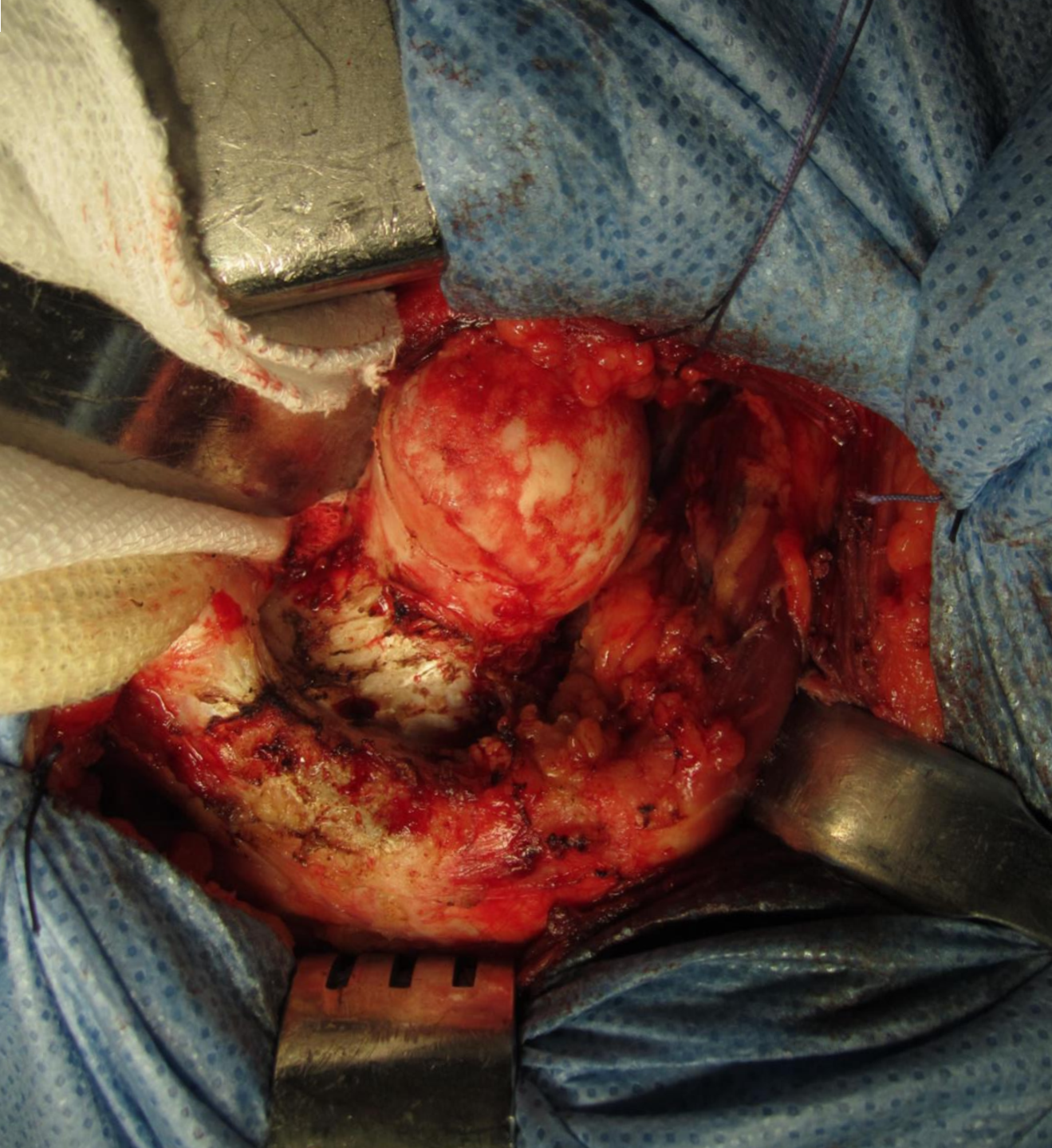
Neuropraxia por RTC en coxa minus

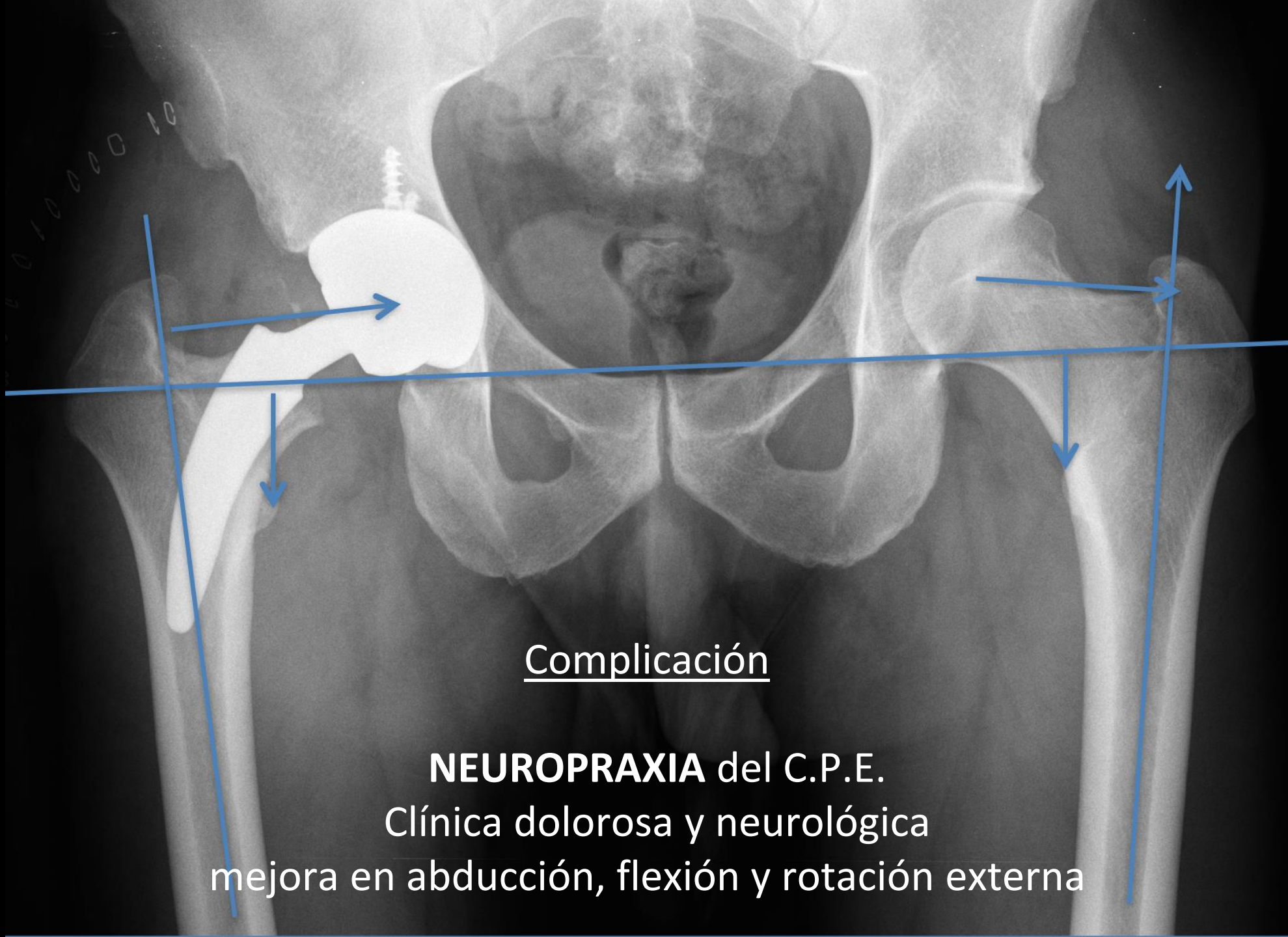


♂ 37 años, dolor + impotencia funcional + acortamiento

IMC: 27

Deficiencia femoral frustrada: "Coxa Minus"





Complicación

NEUROPRAXIA del C.P.E.

Clínica dolorosa y neurológica
mejora en abducción, flexión y rotación externa

Conclusión

↑ **2.5 veces Tensión Piramidal s/ Ciático**

↑ **55 % Presión infraaponeurotica aducción.**

**Podrían ser los responsables
de la neuropraxia del CPE**

Neuropraxia del CPE: Restitución ad integrum a los 3 meses



Agradecemos su participación !

Los invitamos a participar pueden enviar sus casos a:

Acaroinstagram@gmail.com