

**DR. GONZALO MUR**

**DR. JAVIER ENECOIZ**

**Dr. M. Ballester, Dr. A. Rodriguez,  
Dr. M. Nervoso, Dr. F. Arcangeletti y Dr. M. Ibarra**

---

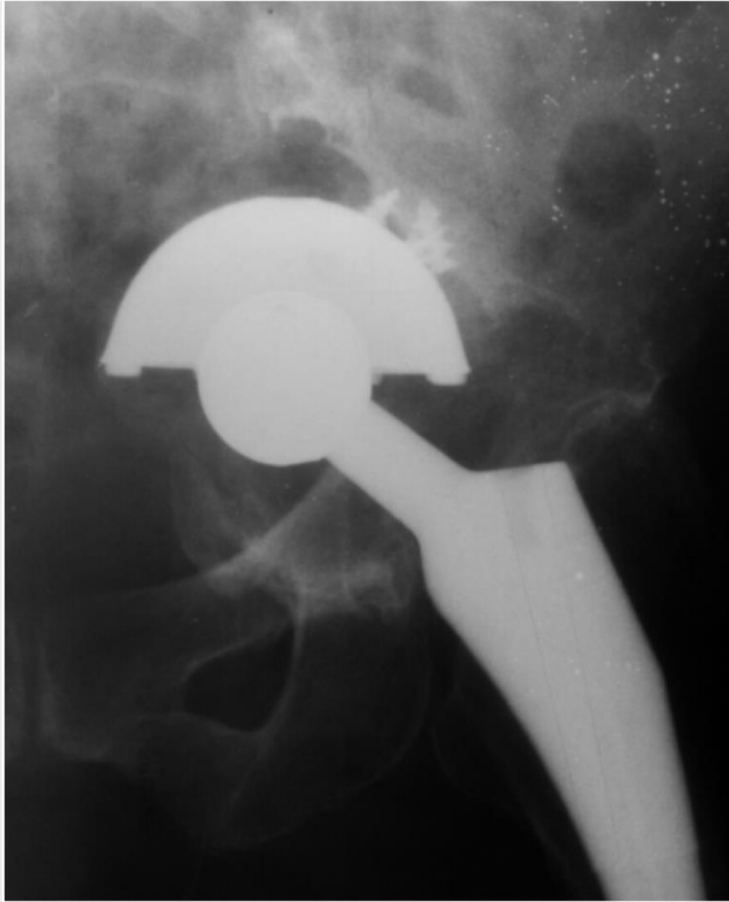
# Historia

- M.D. paciente de 68 años de edad de sexo femenino, operada por coxartrosis izquierda, hacía cuatro años.
- Nos consulta por dolor y bloqueo articular de mas de 1 año de evolución.
- Imposibilidad de caminar.
- Sin antecedentes clínicos de importancia.
- Buen estado general.

## Exámen Físico

- Actitud en rotación externa del mismo.
- Impotencia funcional para la extensión y flexión activa de su cadera.
- Presenta un acortamiento de aproximadamente 3 cm de su miembro inferior izquierdo.
- Sin signos de TVP.
- Laboratorio de rutina pre quirúrgicos en valores normales, descartando infección.
- **Harris Hip Score** cuyo resultado es de 4.95 puntos.

# Radiografías

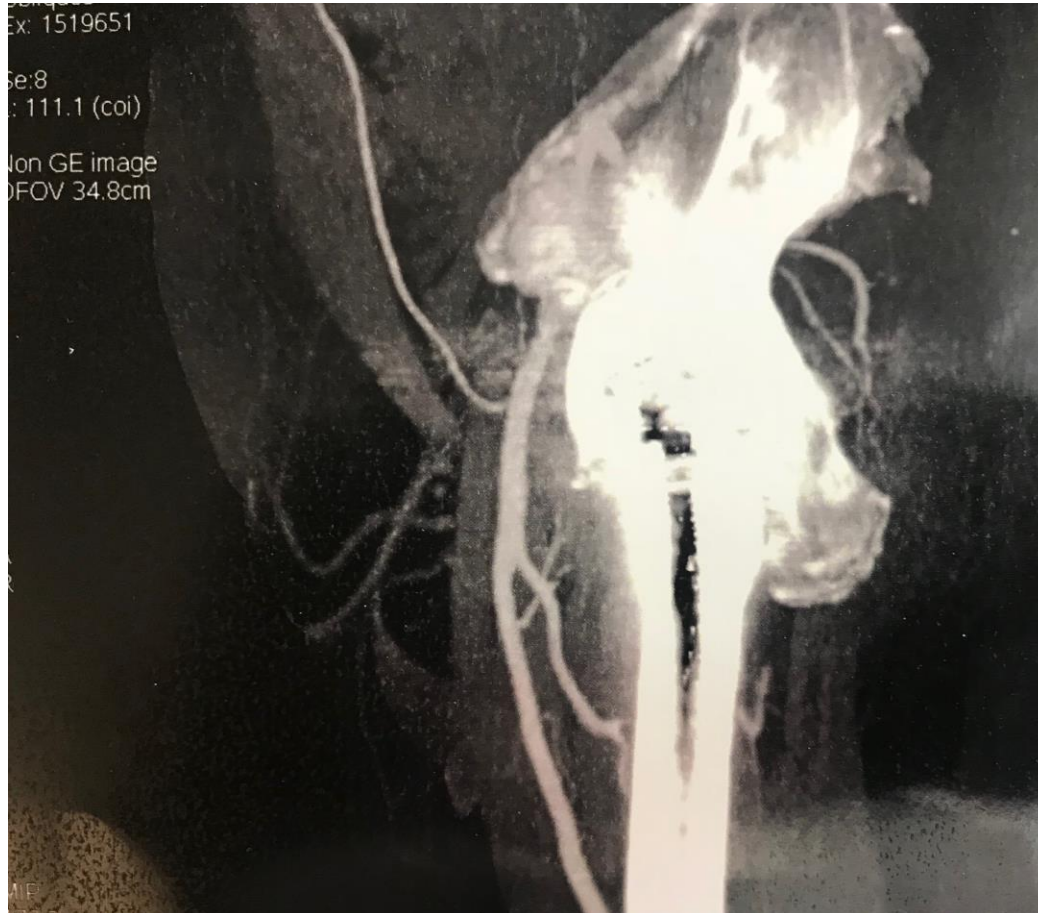


- En las radiografías se observa una protrusión acetabular grado 3 B (Paprosky), probablemente debido a un debilitamiento excesivo de la pared medial en el momento del trabajo intraoperatorio acetabular.
- Se realizó TAC donde se observa deficiencia del fondo acetabular y de la pared postero superior, con una posible disociación pélvica.



**ACARO**  
Asociación Argentina para el Estudio  
de la Cadera y la Rodilla

# Angiotomografía pélvica y Urograma excretor



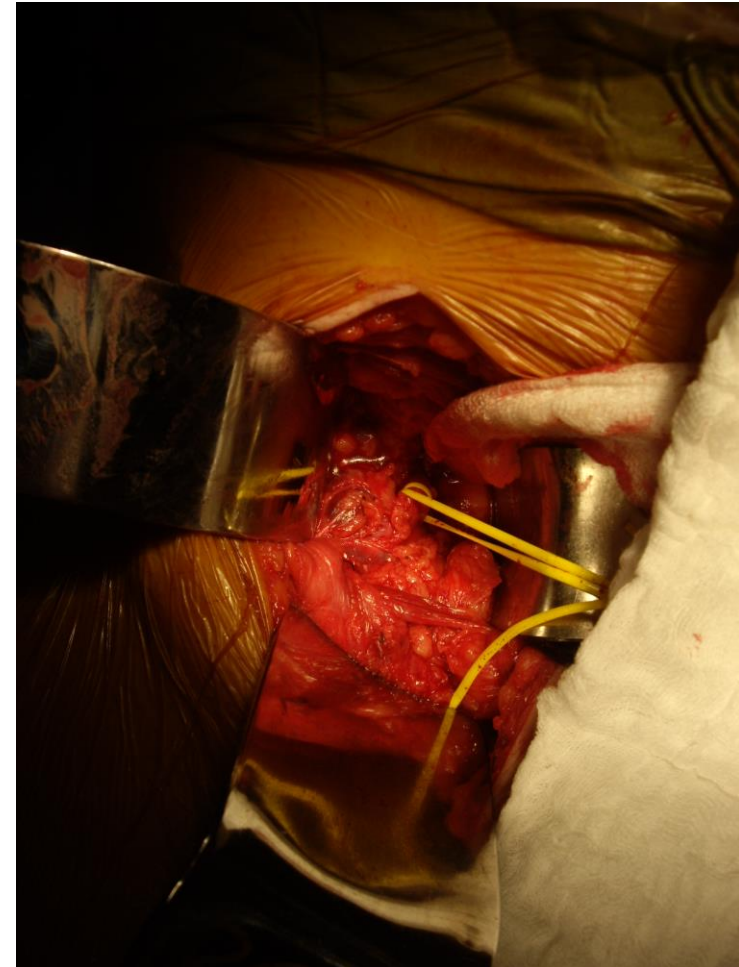
- La evaluación vascular de región acetabular izquierda, y la urológica, no informa compromiso de arterias iliaco-femoral izquierda, ni uretral. Sin embargo no se descartan posibles adherencias de los implantes a regiones vasculares.

## ¿Conducta?

- Cotilo jumbo.
- Reconstrucción biológica con injerto oseo autólogo y heterólogo, anillo antiprotrusión.
- Reconstrucción con cotilo y suplementos de metal trabecular.

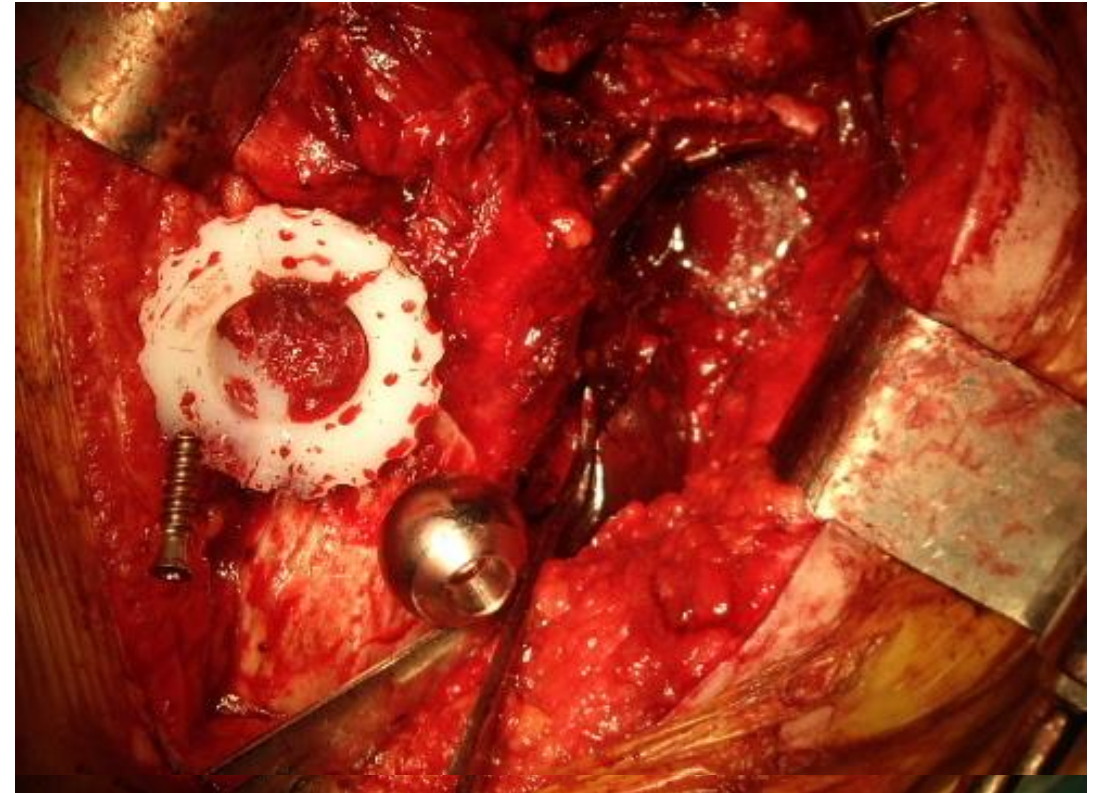
## Conducta

- Paciente bajo anestesia general inhalatoria, en decúbito dorsal, se realiza en un primer tiempo, acceso pélvico por cirujanos generales para descartar compromiso de órganos blancos y/o neurovascular, liberando adherencias con el componente acetabular.



## Conducta

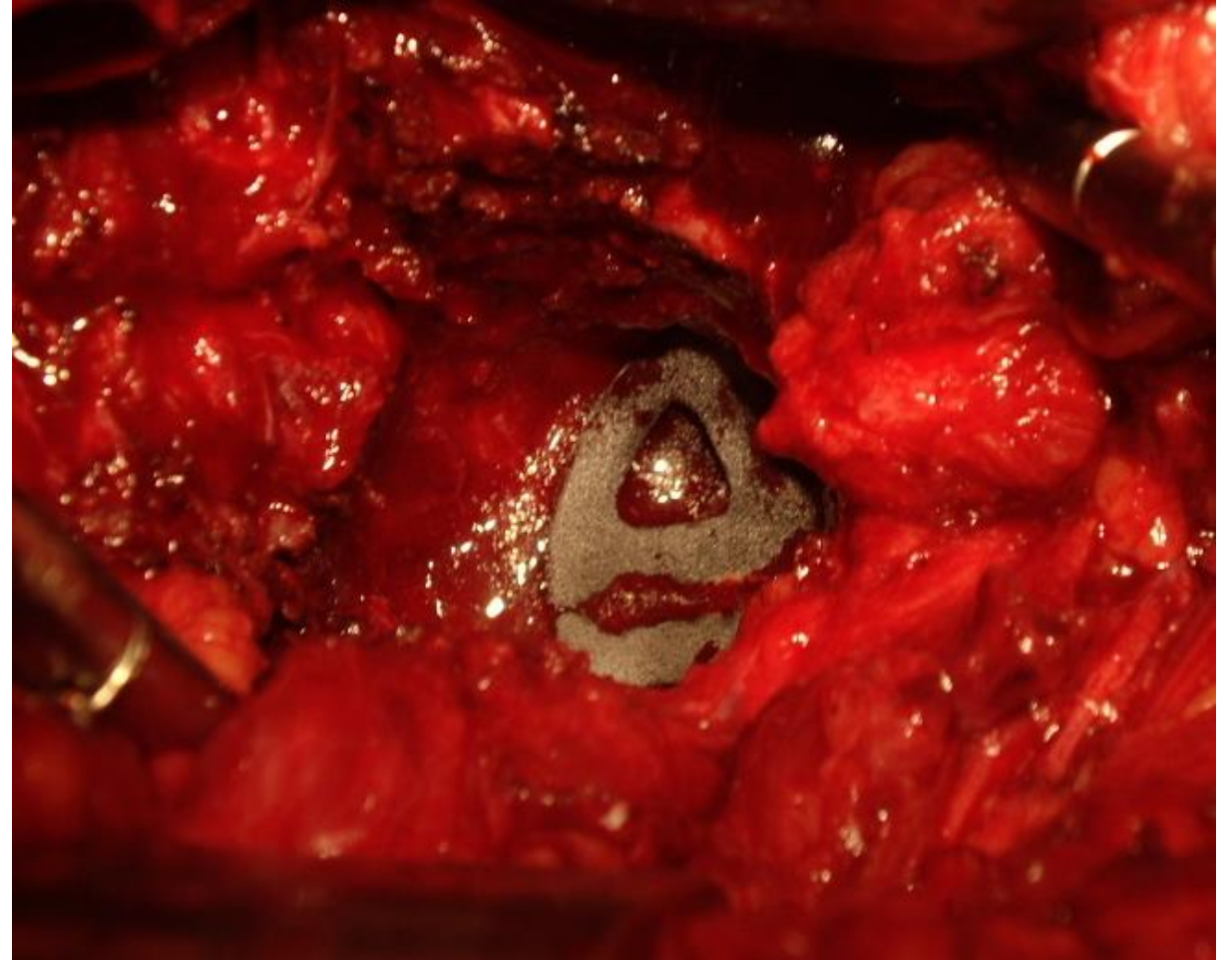
- Se coloca luego a la paciente en decúbito lateral derecho, y se realiza un abordaje posterolateral tipo Gibson Moore, removiendo solamente el componente acetabular y la cabeza femoral (dado que el componente femoral se encontraba fijo).





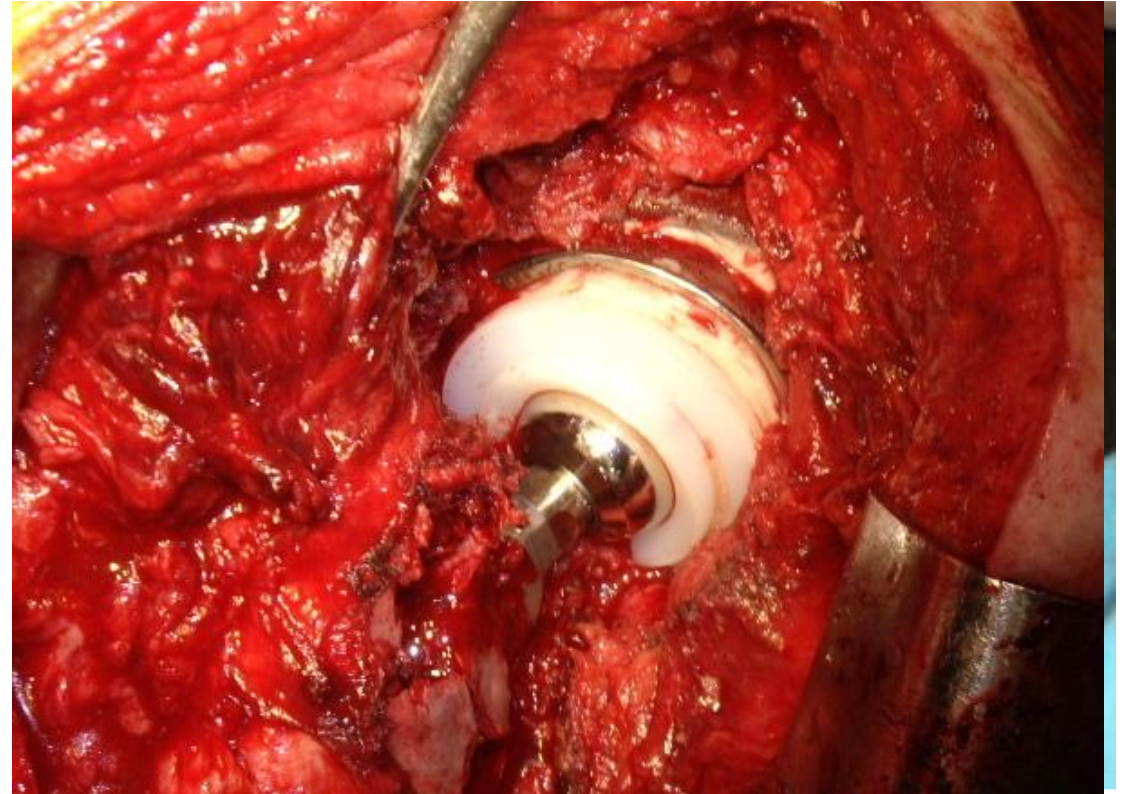
## Conducta

- Debridamiento de tejidos de granulación y evaluación del stock óseo acetabular remanente, observando defecto estructural en la pared medial y postero superior, con una disociación pélvica móvil. Para rellenar el defecto óseo del fondo acetabular, se utilizan dos cuñas de metal trabecular unidas con cemento, y sobre ellas injerto óseo autólogo.



## Conducta

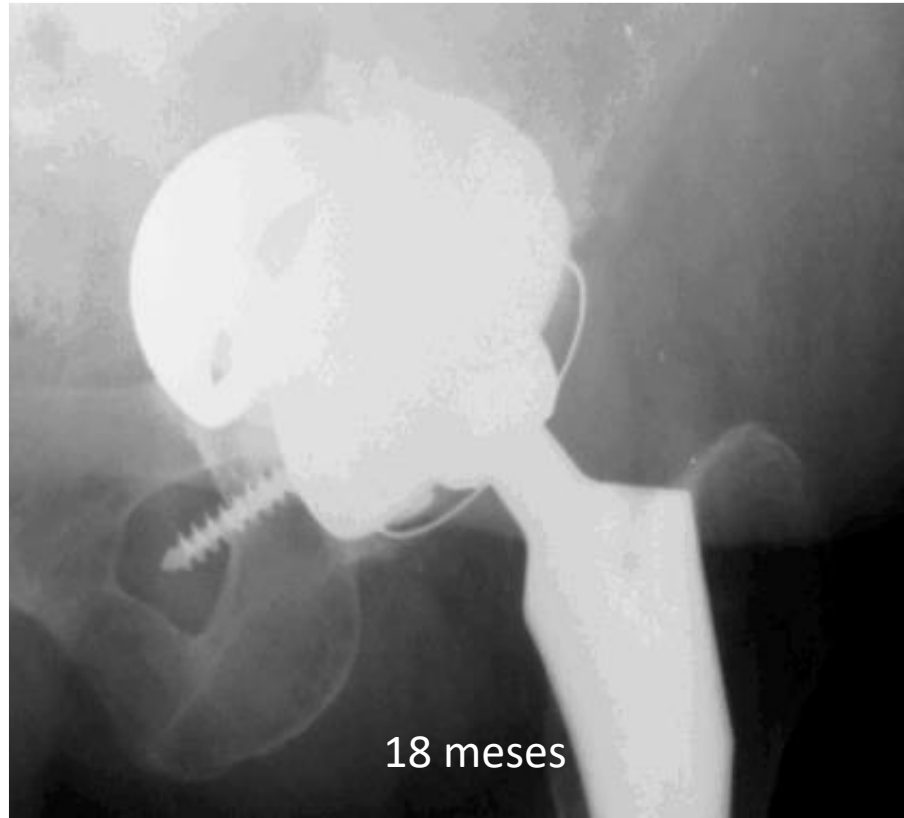
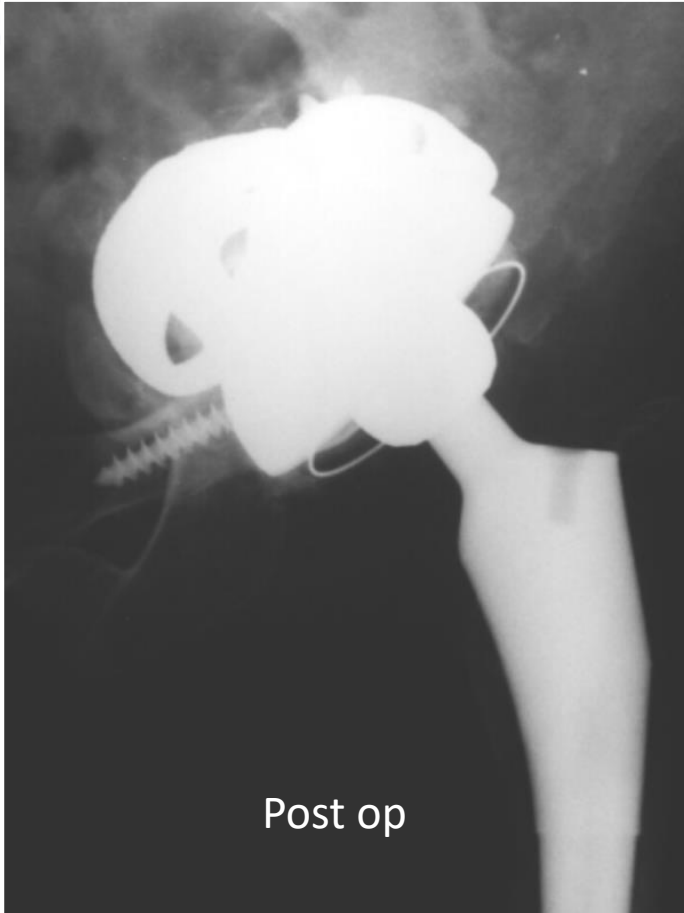- Se fija luego una tercera cuña en la pared postero superior, y finalmente se impacta un cotilo de metal trabecular de revisión (colocando una fina capa de cemento entre el cotilo y el suplemento posterosuperior), fijación con tornillos en ilion e isquión, actuando la misma como osteosíntesis, tratando la disociación pélvica.



# Rehabilitación

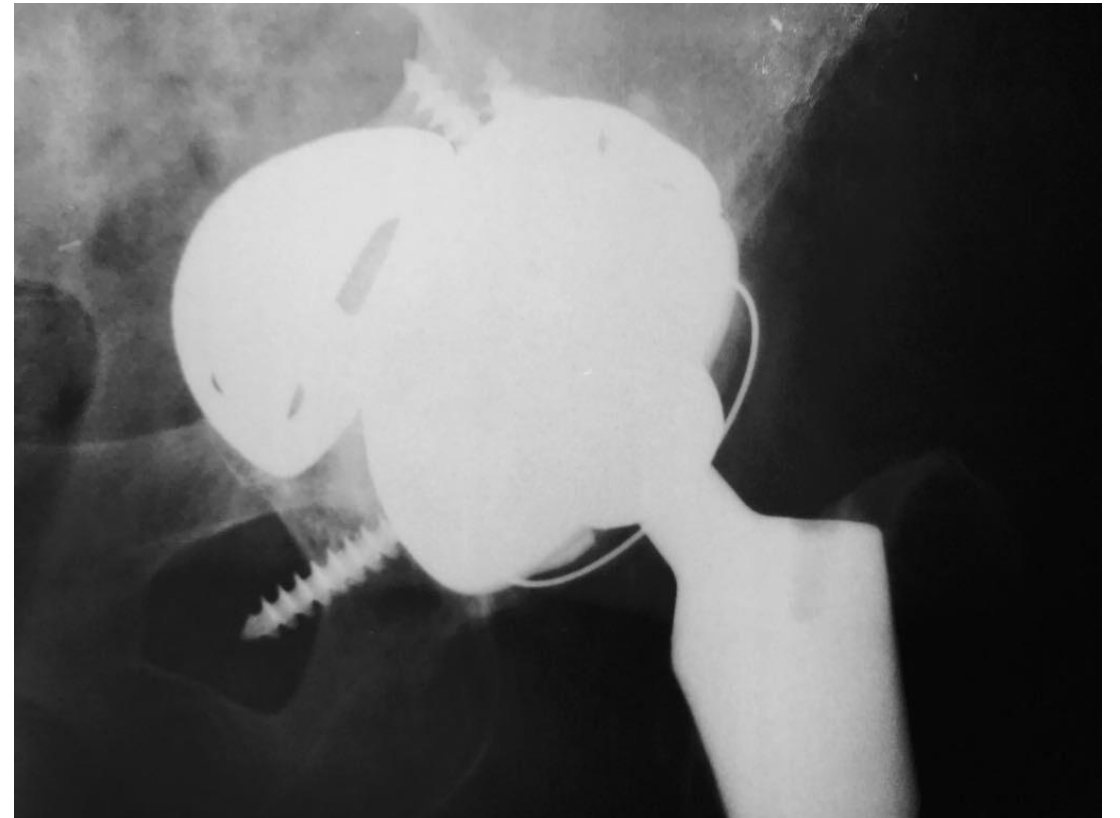
- Se le indicó descarga del miembro por 3 meses. Luego comenzó con carga parcial, asistida con andador, aumentando paulatinamente la carga en un 25% de su peso corporal por mes, con control clínico y radiográfico. Al 6 mes post op se le indicó carga total.

## Rxs Post Op



# Evolución Clínico Radiológica

Se observa en la radiografía de control a los 4 años, notándose incorporación total de los implantes, y sin signos de migración de la reconstrucción. Paciente camina sin dolor. Marcha asistida con bastón por gonartrosis ipsilateral sintomática. Aumento puntaje **Harris Hip Score** a 70.7.



4 AÑOS DE EVOLUCION

## ¿Qué le hice y Por Qué?

El objetivo de toda revisión acetabular es restaurar el centro de rotación primaria, mediante una fijación estable inicial del nuevo implante y que esta fijación se mantenga a largo plazo reconstruyendo los defectos extensos de hueso.

Para lograr estos resultados, tradicionalmente se utilizaba hueso autólogo o heterólogo, con o sin soportes metálicos (anillos), con resultados pobremente satisfactorios en los casos más graves.

## ¿Qué le hice y Por Qué?

La disociación pélvica asociada con pérdida de stock óseo, siempre es un verdadero desafío para el cirujano de cadera, donde se debe lograr restaurar la continuidad entre el ilión e isquiún. Para lograr este objetivo, clásicamente se realizaba una osteosíntesis de la columna posterior, mediante una placa de reconstrucción y el agregado de injerto óseo. Actualmente, y en los últimos 9 años, con la introducción de las copas de metal trabecular, se ha observado que mediante la implantación de las mismas, y la utilización de varios tornillos anclados al isquion y al ilion, con o sin el agregado de injerto óseo, se logra dicho objetivo (en la mayoría de los casos).

# Características del metal trabecular

Elemento metálico  
biocompatible.  
Porosidad del 70 al 80 %

Mayor elasticidad del material =  
transferencia fisiológicas de  
tensiones al hueso circundante

**METAL  
TRABECULAR**

Endocrecimiento óseo 40-50% a  
las 4 semanas

> Coeficiente superficial de fricción  
= mayor estabilidad mecánica  
inicial



# Literatura Pertinente

- Berry DJ: Identification and management of pelvic discontinuity. *Orthopedics* 24:881–882, 2001.
- The Treatment of Pelvic Discontinuity During Acetabular Revision Scott M. Sporer, MD, MS,\*y Michael O'Rourke, MD,z and Wayne G. Paprosky, MD, FACS. *The Journal of Arthroplasty* Vol. 20 No. 4 Suppl. 2 2005
- Acetabular Revision Using a Trabecular Metal Acetabular Component for Severe Acetabular Bone Loss Associated With a Pelvic Discontinuity Scott M. Sporer, MD, MS, and Wayne G. Paprosky, MD, FACS *The Journal of Arthroplasty* Vol. 21 No. 6 Suppl. 2 2006
- Management of Severe Bone Loss in Acetabular Revision Using a Trabecular Metal Shell Xavier Flecher, MD,\*§ Scott Sporer, MD,yz and Wayne Paprosky, *The Journal of Arthroplasty* Vol. 23 No. 7 2008
- Early Postoperative Transverse Pelvic Fracture: A New Complication Related to Revision Arthroplasty with an Uncemented Cup Bryan D. Springer, Daniel J. Berry, Miguel E. Cabanela, Arlen D. Hanssen. *J Bone Joint Surg Am.* 87:2626-2631, 2005
- The Treatment of Acetabular Bone Defects with an Associated Pelvic Discontinuity Wayne G. Paprosky, MD,; Michael O'Rourke, MD‡; and Scott M. Sporer, MD *CLINICAL ORTHOPAEDICS AND RELATED RESEARCH* Number 441, pp. 216–220 © 2005