

# Caso Problema

**Autores: Pablo Maletti, Emilio Hernandez**

# Historia

- **Paciente de sexo femenino**
- **38 años**
- **Antecedente: artritis reumatoidea y esclerodermia**
- **Dolor inguinal bilateral de 1 año de evolución**
- **Caida de propia Altura**

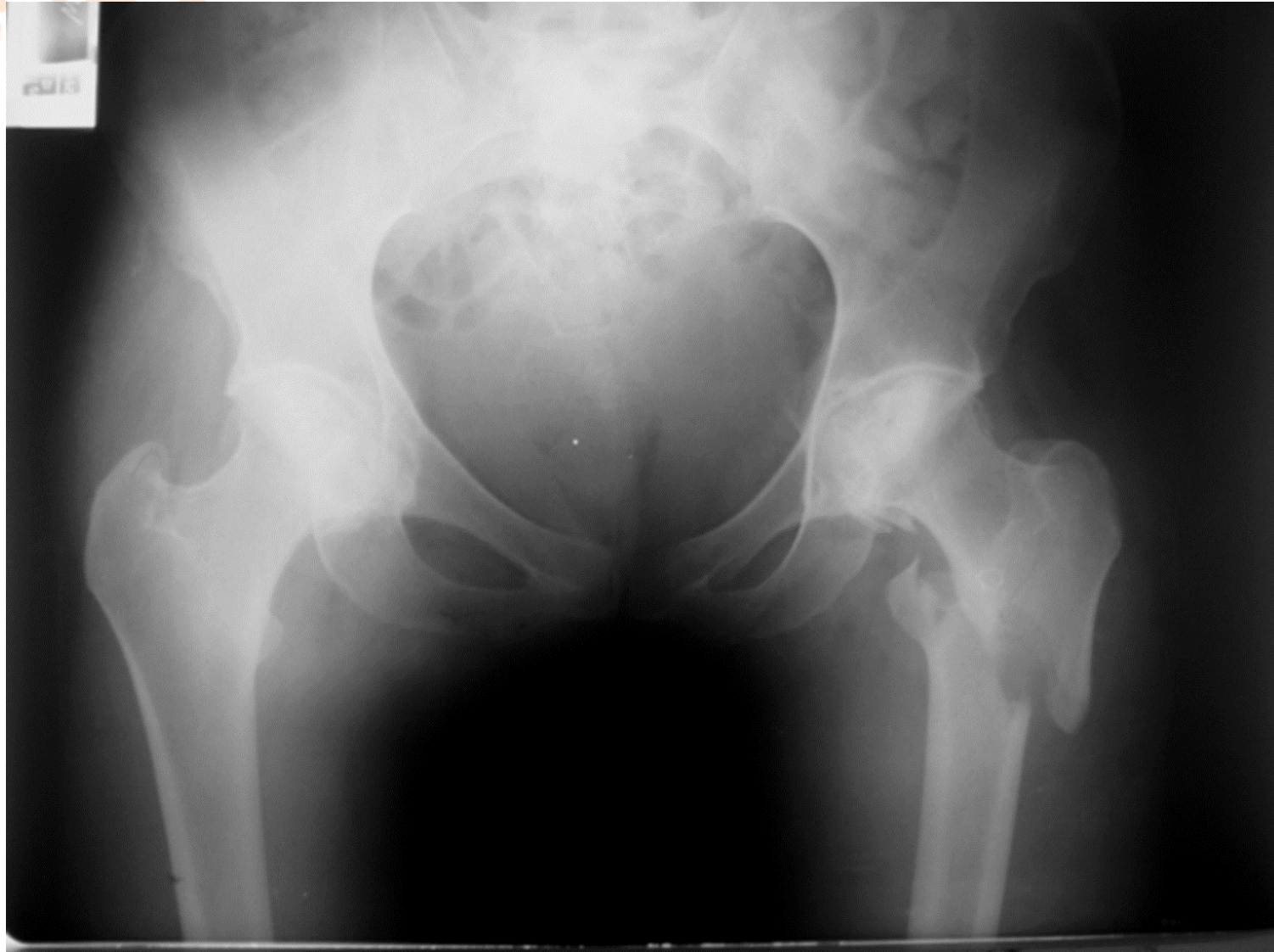# Exámen Físico

- **Dolor e impotencia funcional grado IV en miembro inferior izquierdo**
- **Posición antálgica**
- **Hematoma en muslo izquierdo, región trocantérica**
- **Imposibilidad para movilidad activa/pasiva de cadera**



**ACARO**  
Asociación Argentina para el Estudio  
de la Cadera y la Rodilla

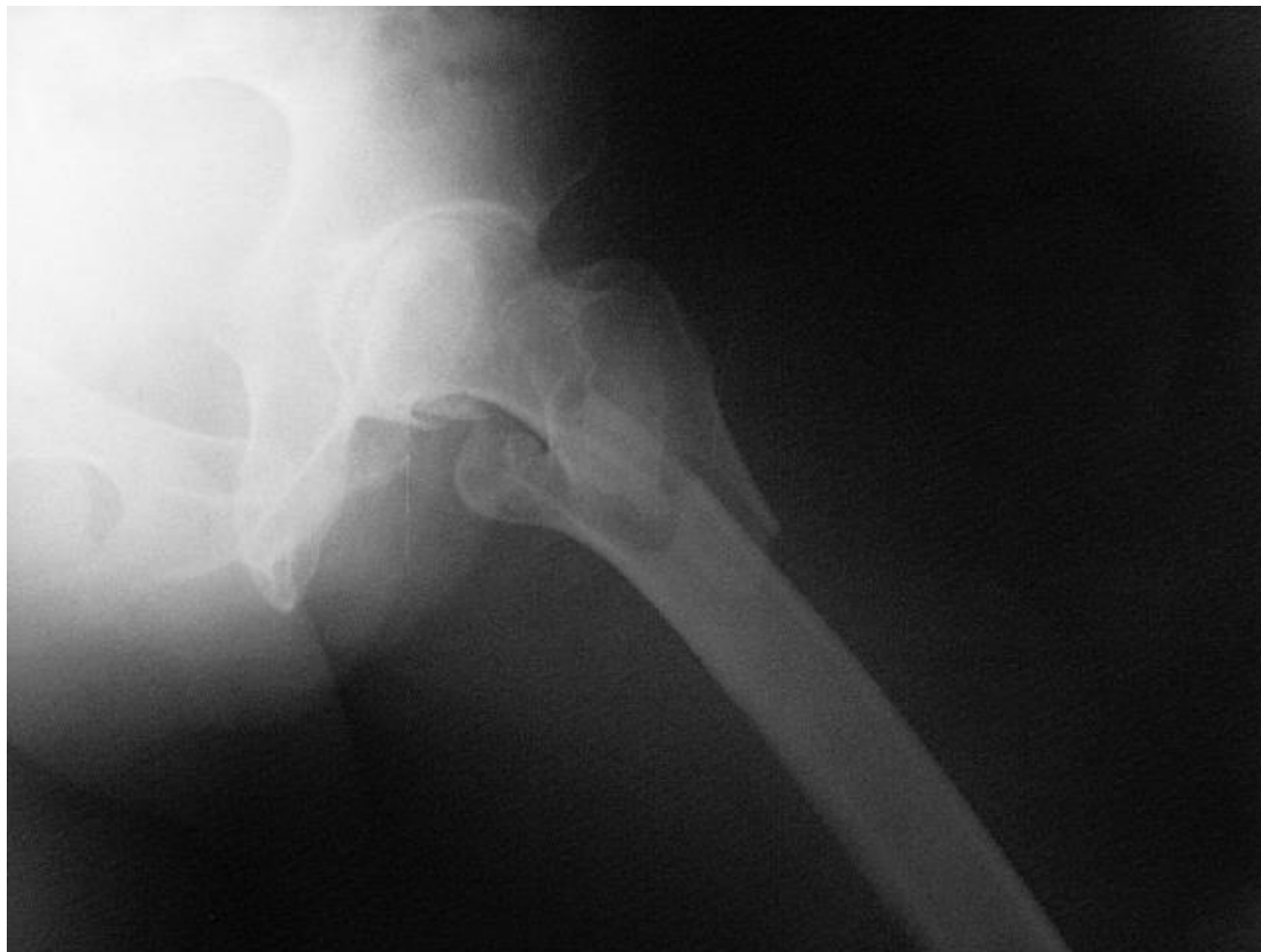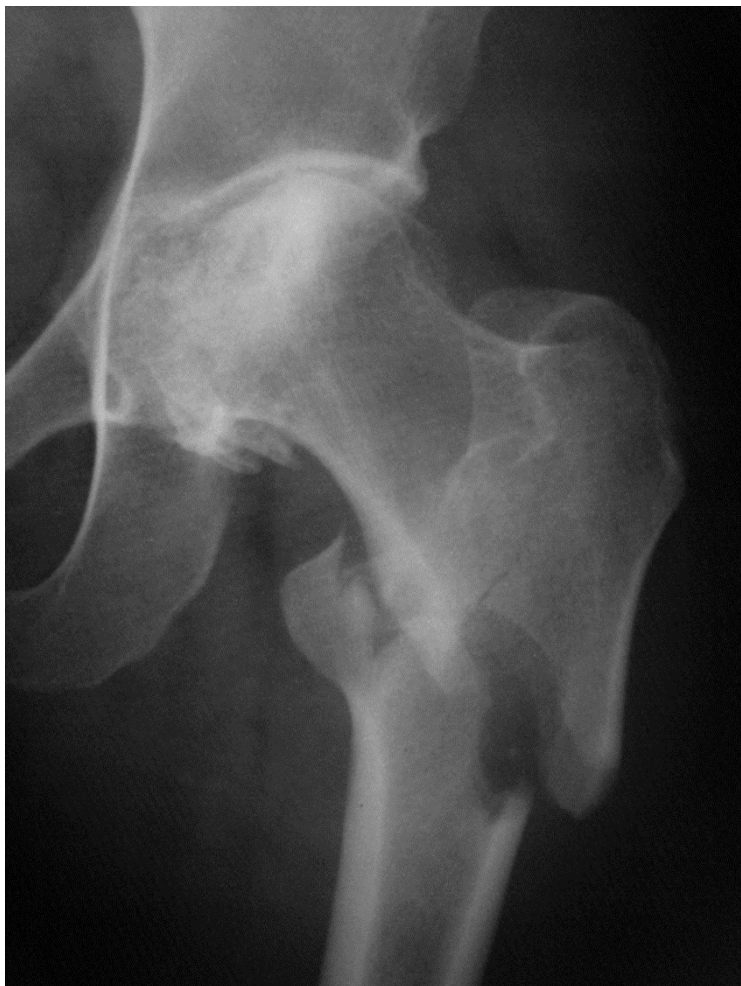# Radiografías





**ACARO**  
Asociación Argentina para el Estudio  
de la Cadera y la Rodilla

# Radiografías



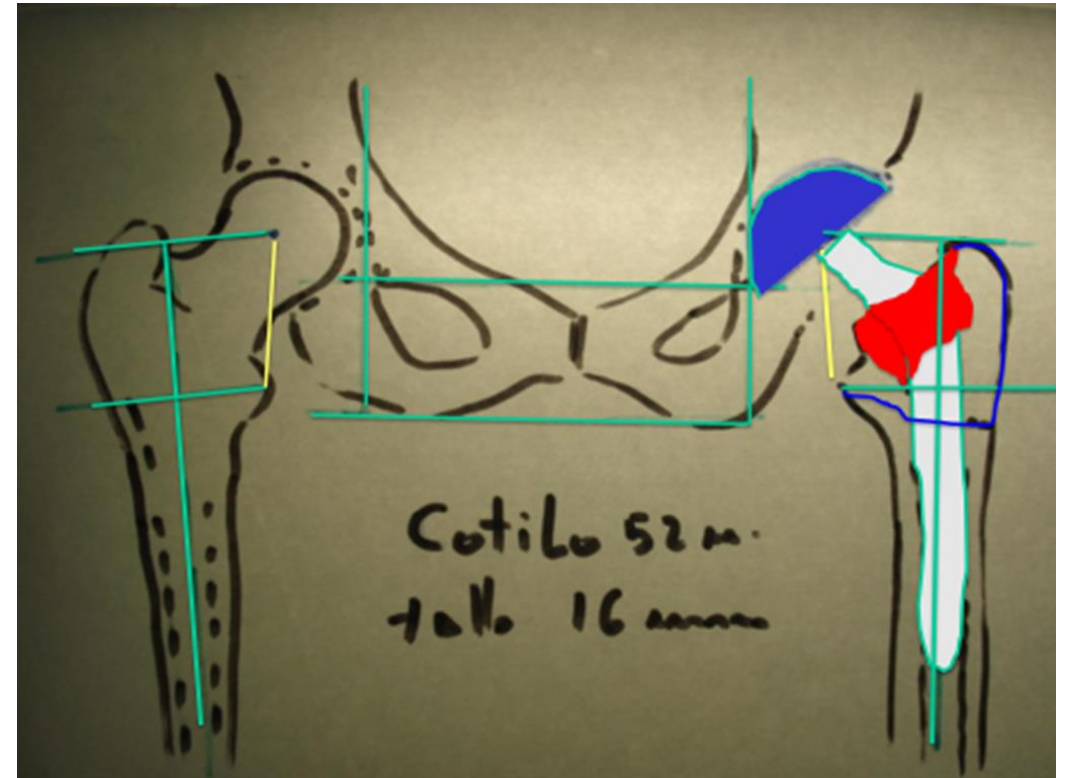
## ¿Conducta?

- **Clavo de reconstrucción cefalomedular**
- **DCS**
- **Reemplazo total de cadera: tallo femoral primario**

**tallo femoral de anclaje distal**

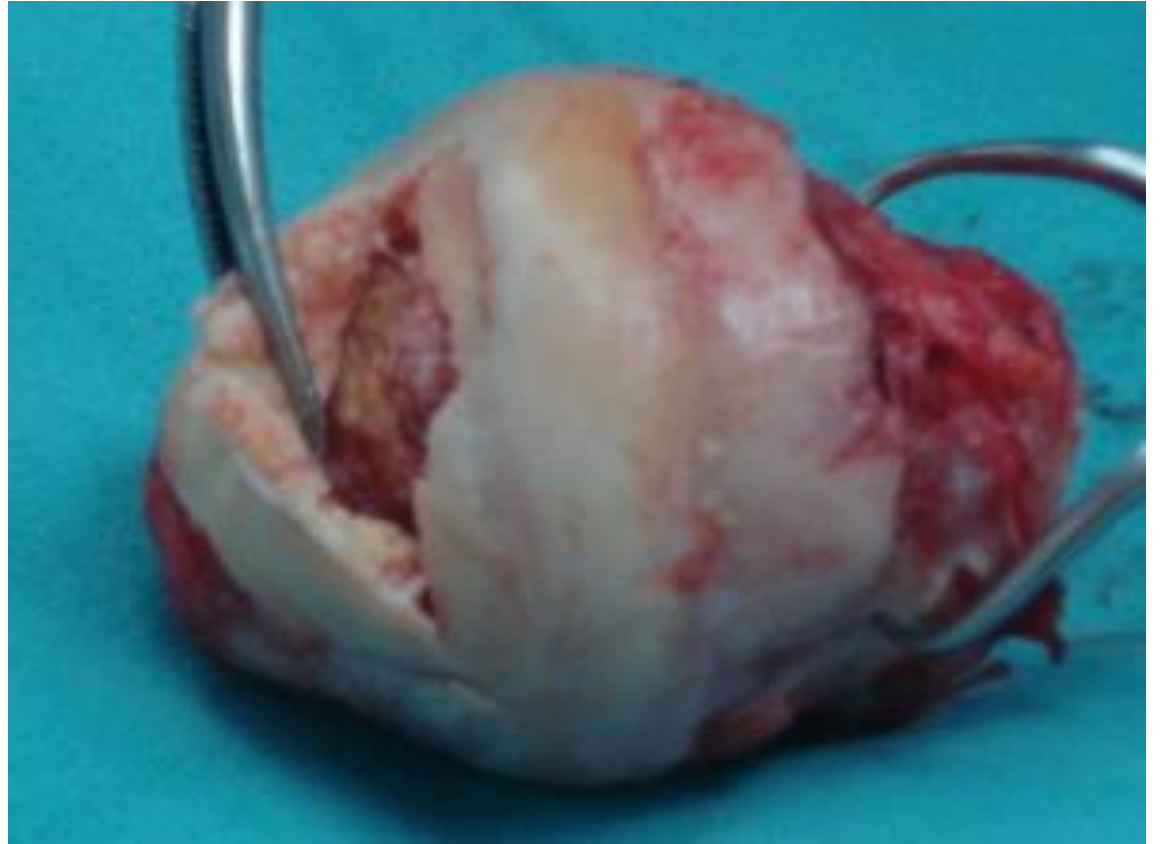# Conducta

- Planificación prequirúrgica
- Abordaje posterolateral
- Evaluación del trazo de fractura
- Reducción de la fractura con lazadas de alambre
- Tallo cónico estriado



# Intraoperatorio

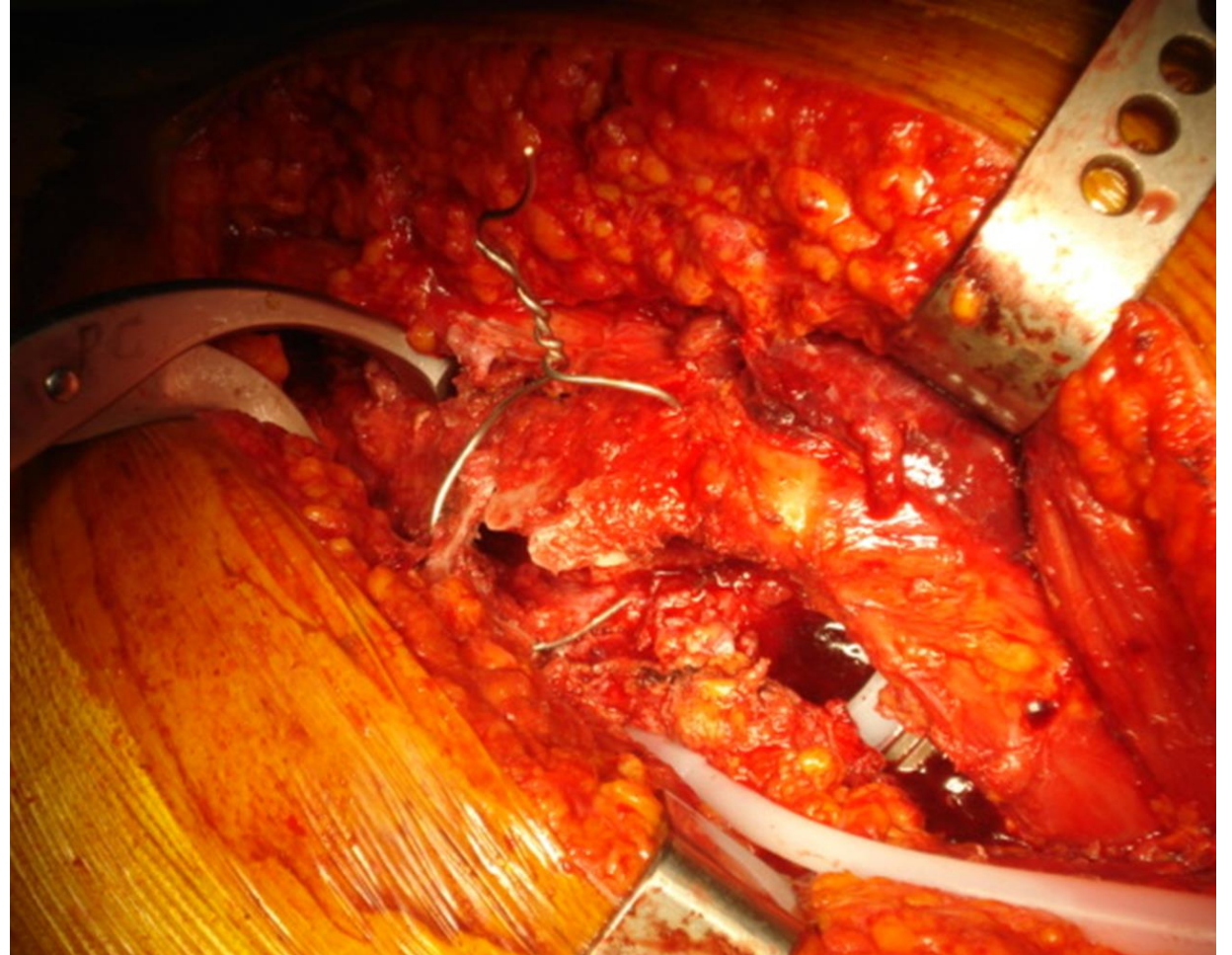
- **Se observa necrosis ósea femoral**





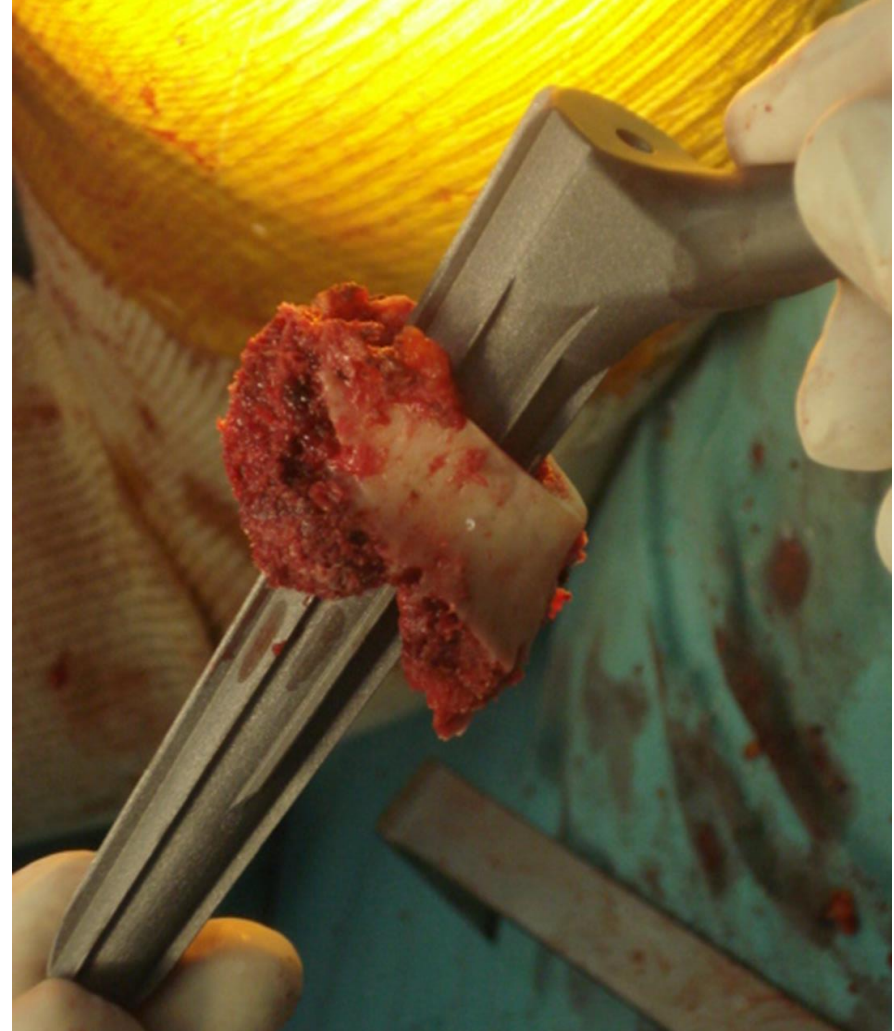# Intraoperatorio

- Reducción de la fractura con lazadas de alambre

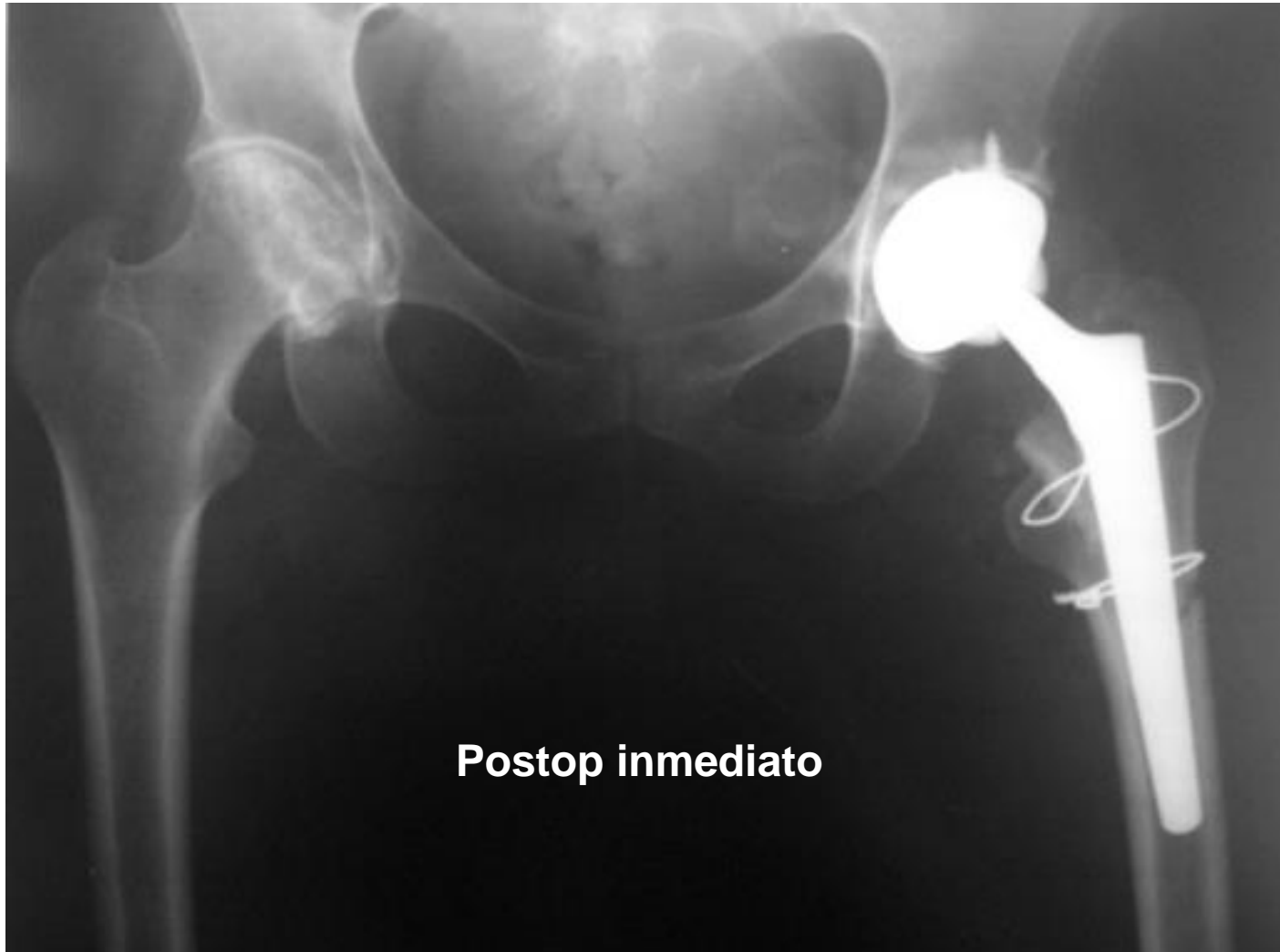

# Intraoperatorio

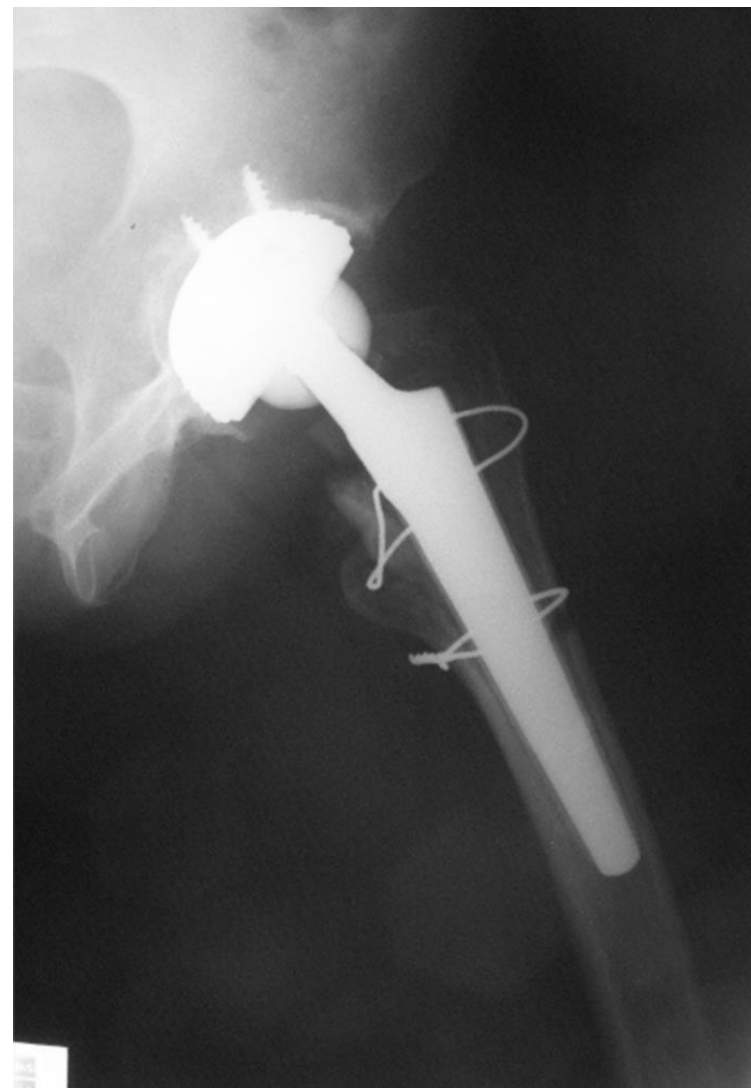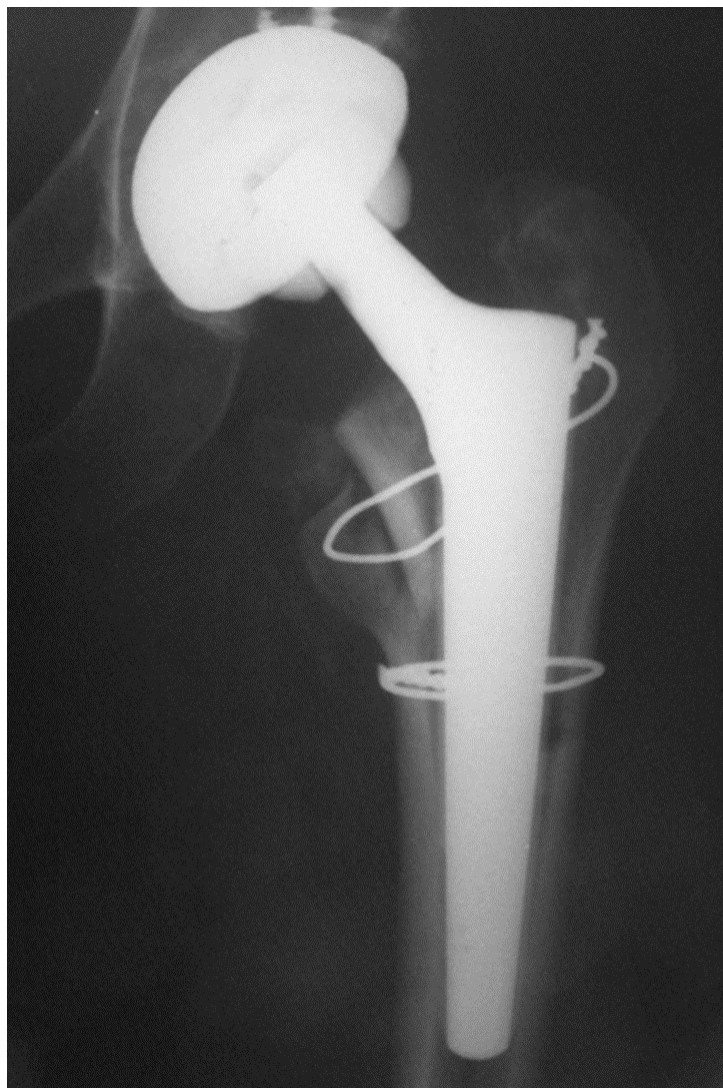
- **Fragmento del calcar el cual se enhebra en el implante**



# Rx Postoperatorias



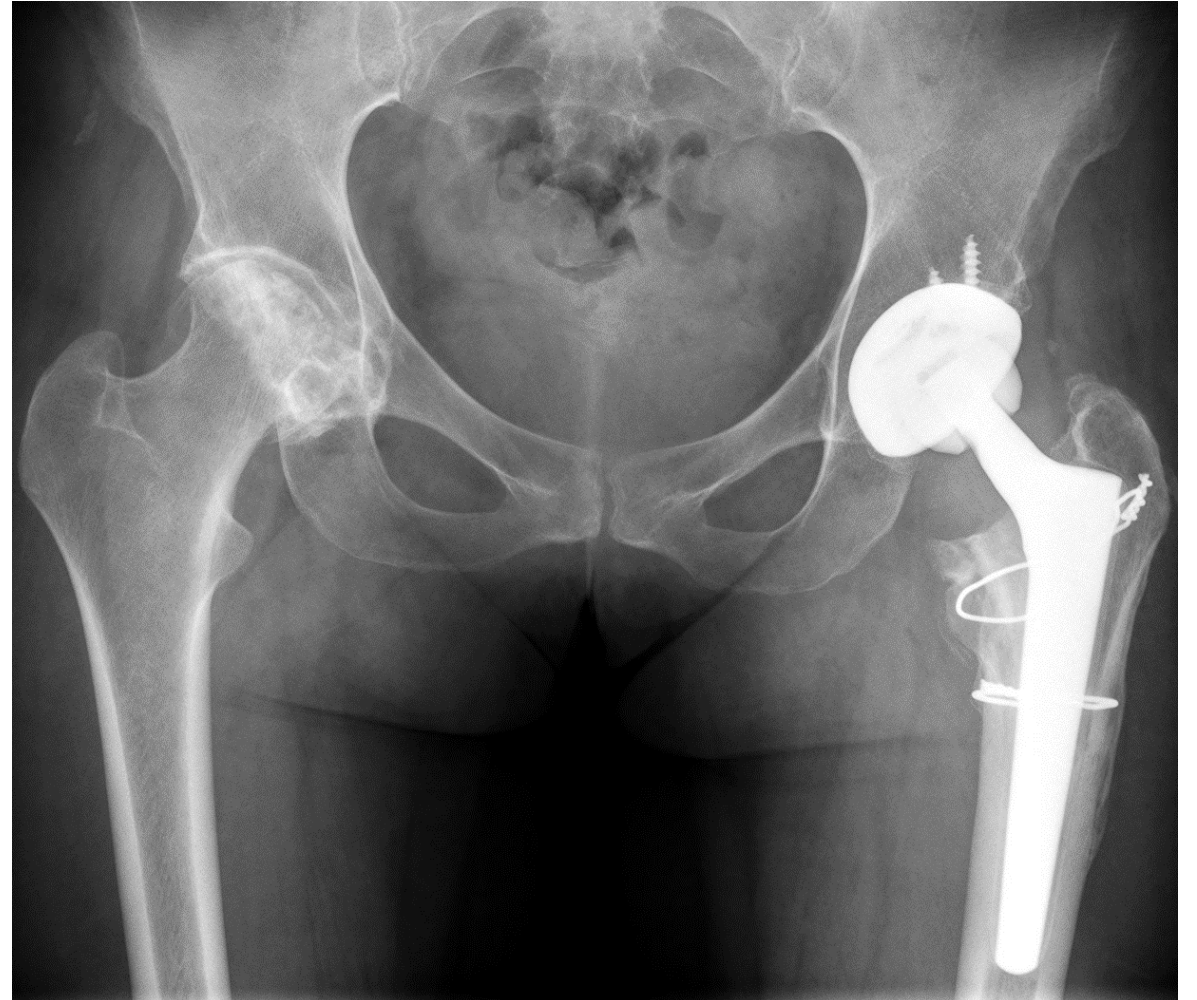
# Rx Postoperatorias



- **Control 3 meses PO**

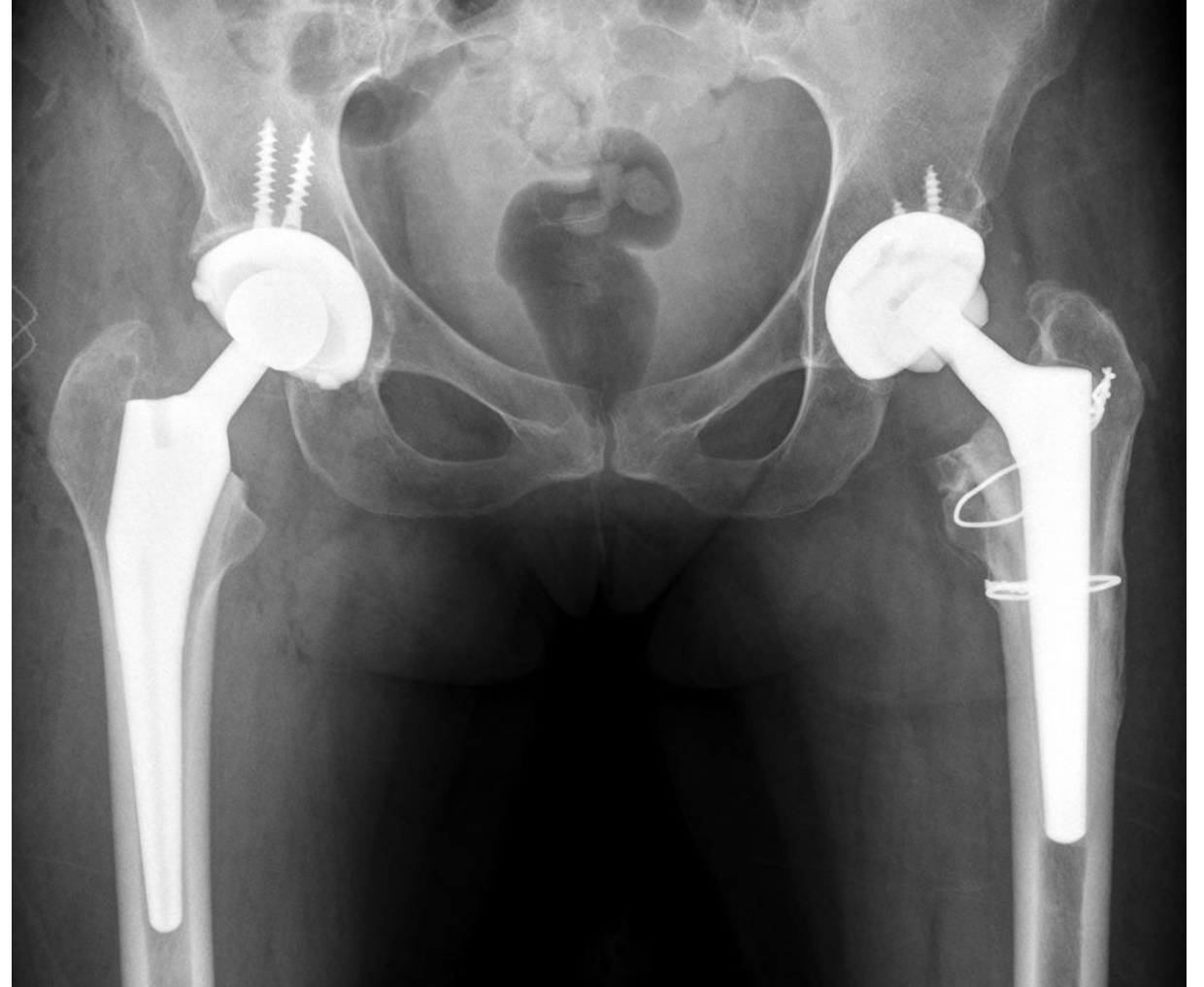
# Radiografías Postoperatorias

- **6 meses Postoperatorios**
- **Se observa fractura consolidada**
- **Se realiza RTC derecha**



# Radiografías Postoperatorias

**Control anual RTC derecha**



# ¿Qué le hice y Por Qué?

- **Se realizó RTC con implante cónico estriado primario**
- **Paciente con dolor inguinal severo de 1 año de evolución**
- **Pobre calidad ósea por tratamiento crónico con corticoides**



# Literatura Pertinente

- Parker MJ, Handoll HH: Conservative versus operative treatment for extracapsular hip fractures. *Cochrane Database Syst Rev* 2000;2: CD000337
- Kim SY, Kim YG, Hwang JK: Cementless calcar-replacement hemiarthroplasty compared with intramedullary fixation of unstable intertrochanteric fractures: A prospective, randomized study. *J Bone Joint Surg Am* 2005;87: 2186-2192
- Berend KR, Hanna J, Smith TM, Mal-lory TH, Lombardi AV: Acute hip ar-throplasty for the treatment of inter-trochanteric fractures in the elderly. *J Surg Orthop Adv* 2005;14:185-189
- Kevin Kaplan, Ryan Miyamoto, Brett R. Levine, Kenneth A. Egol, Joseph D. Zuckerman. Surgical Management of Hip Fractures: An Evidence-based Review of the Literature. II: Intertrochanteric Fractures. *J Am Acad Orthop Surg* 2008;16:665- 673