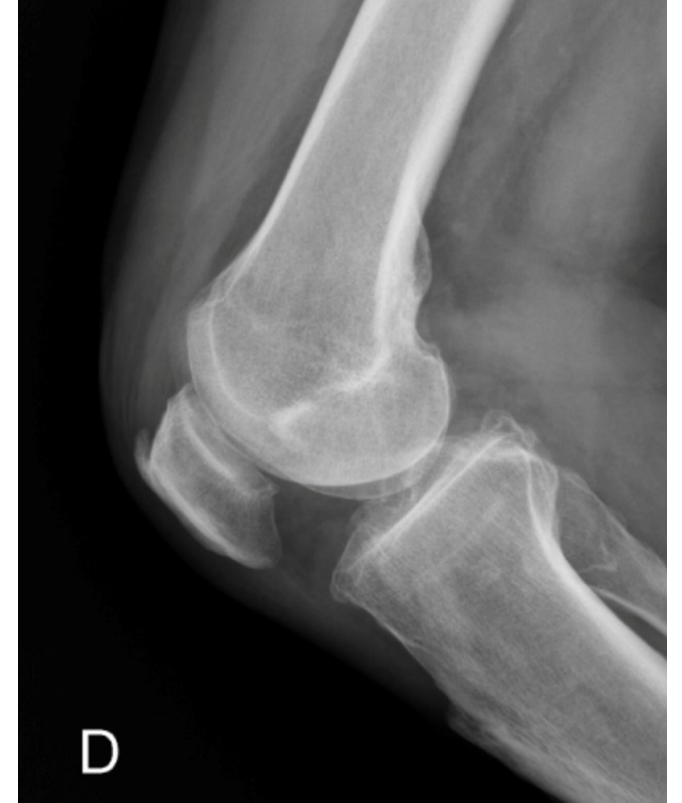
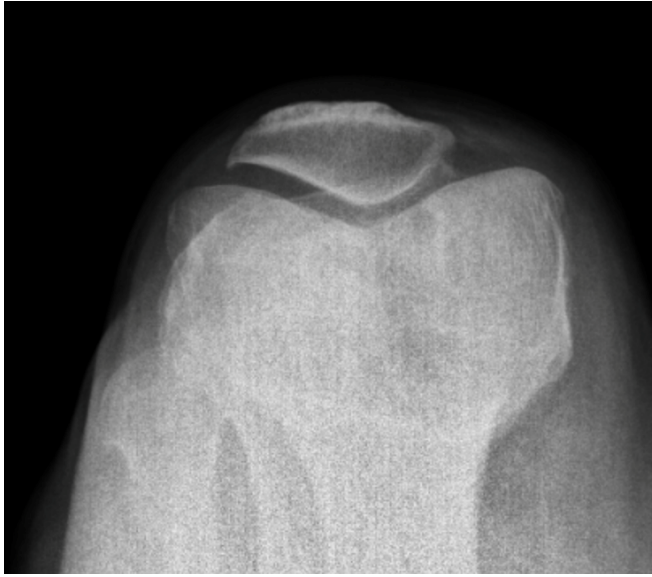
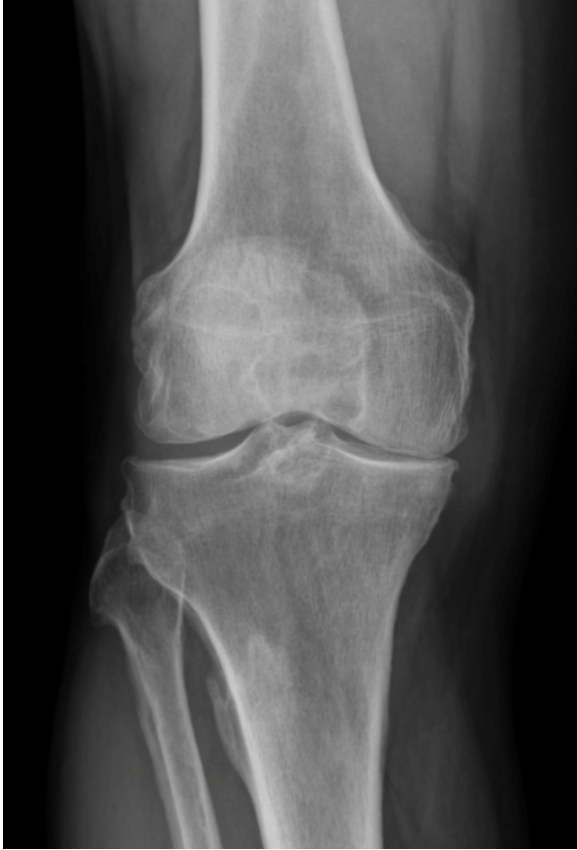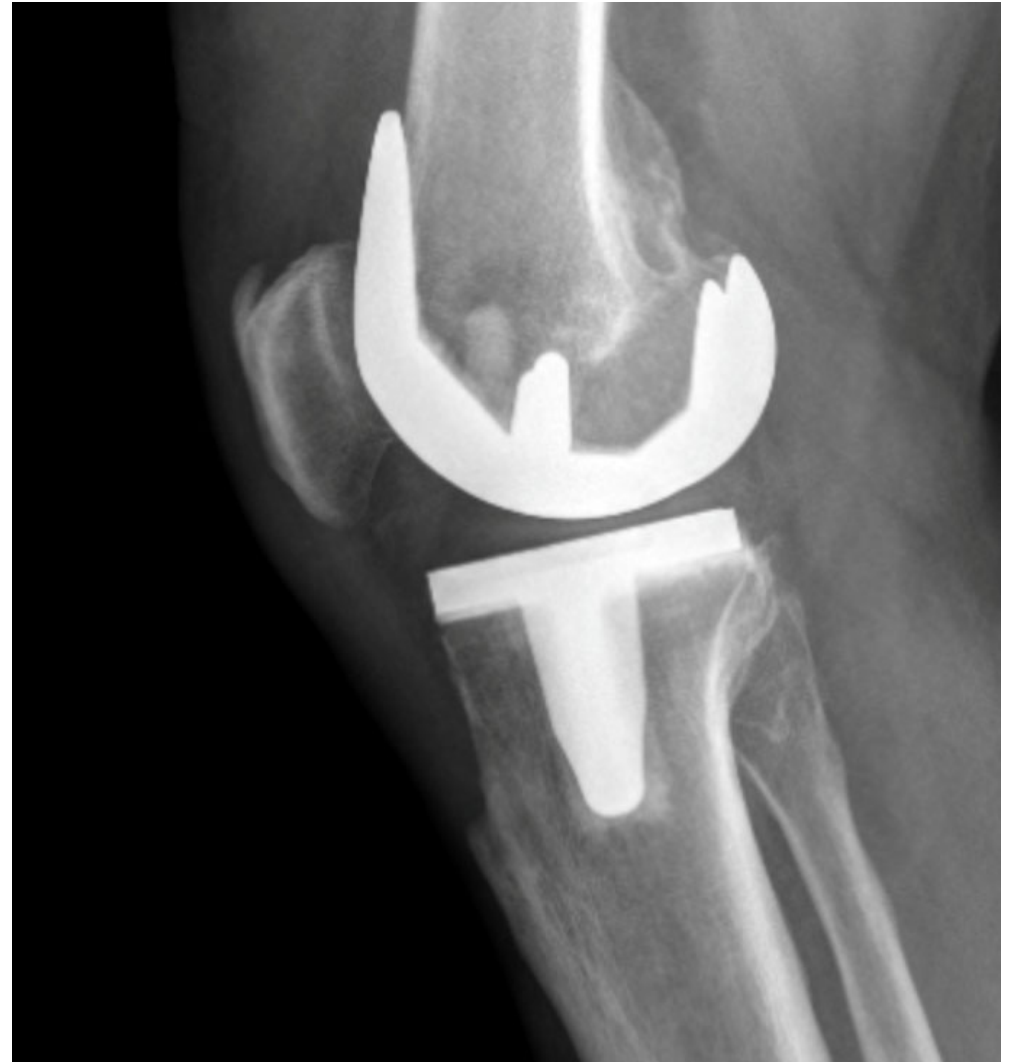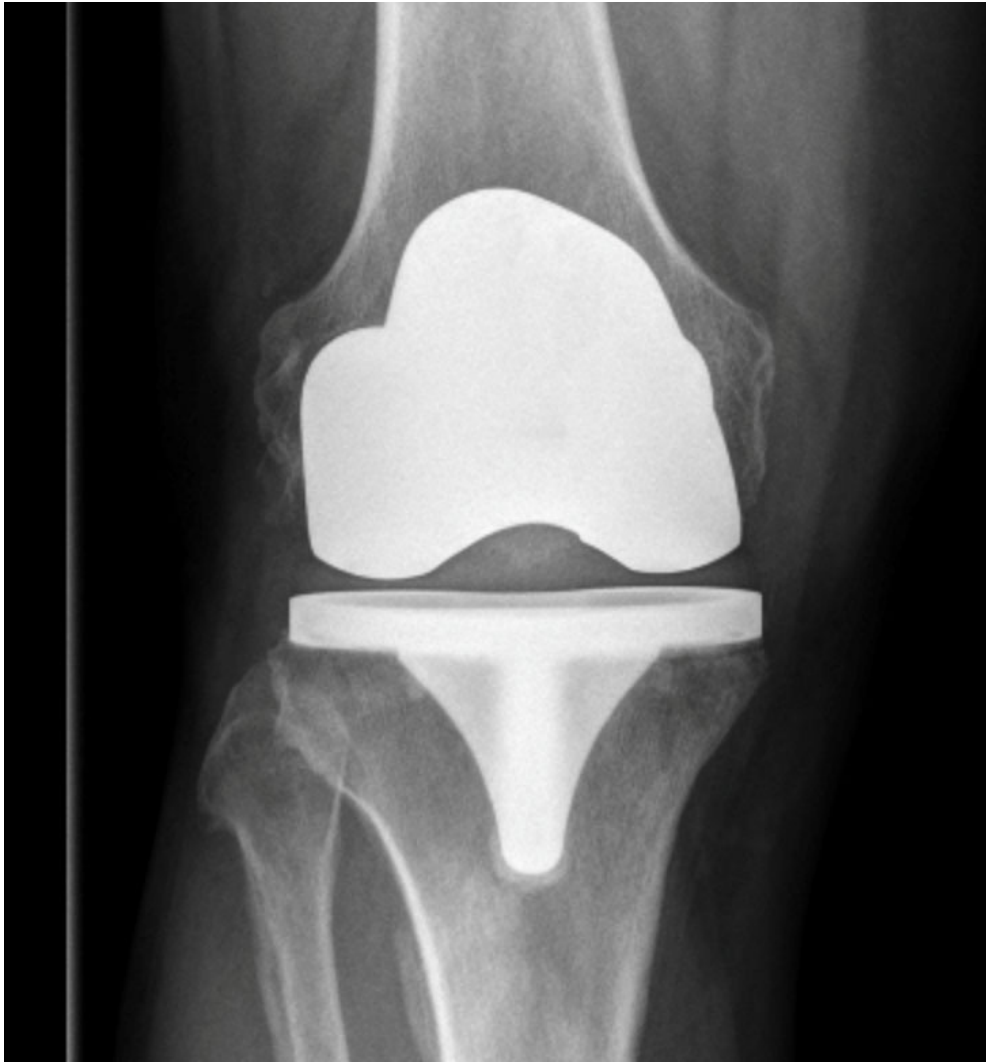Caso Abril ACARO

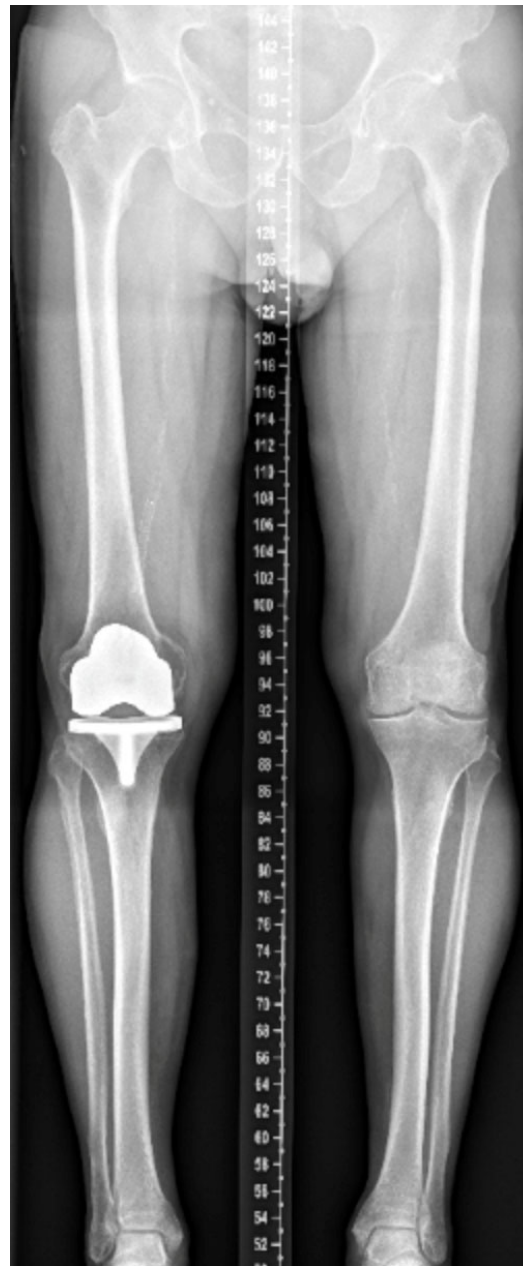
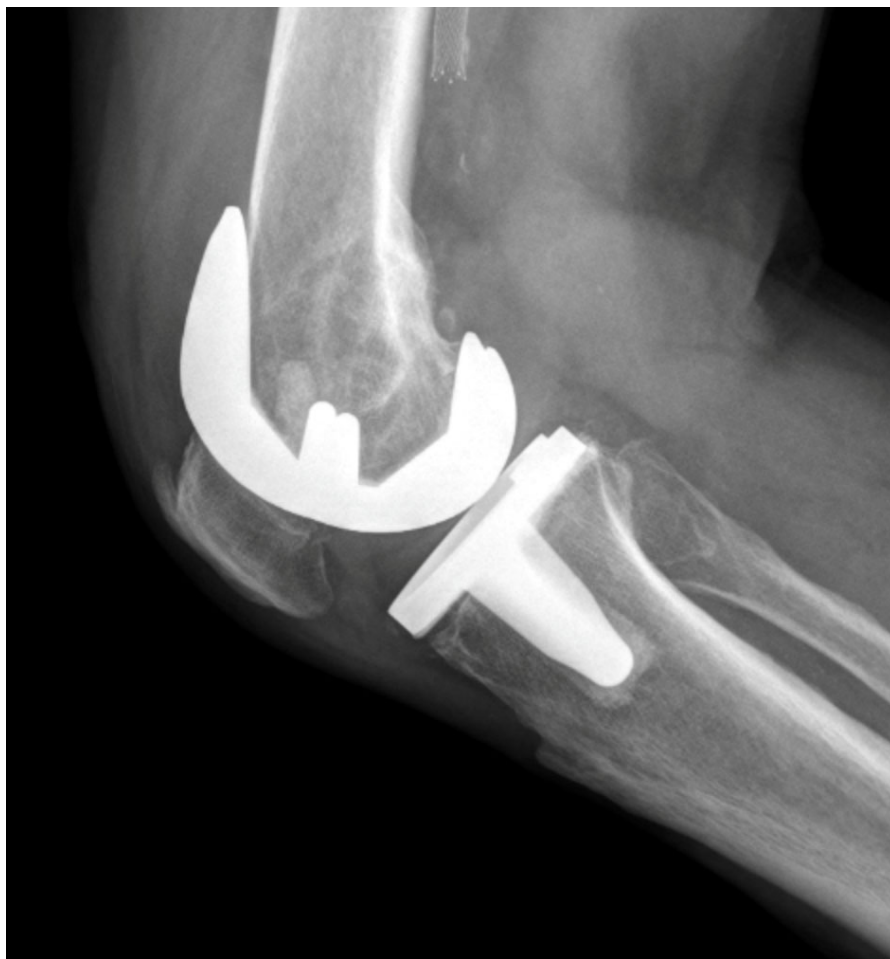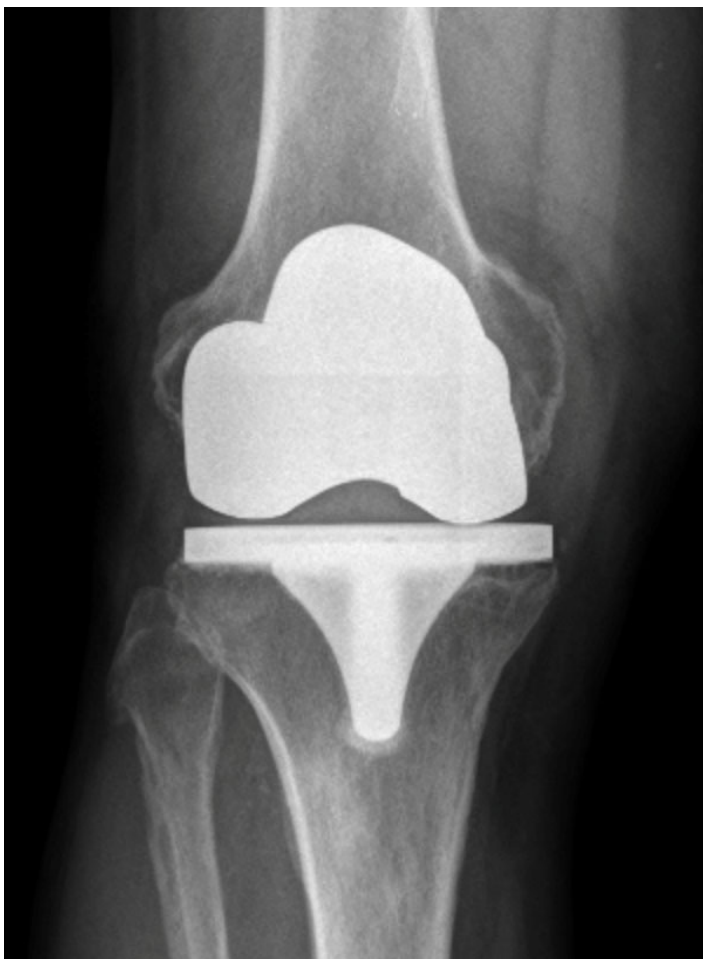Masculino 74 años

- PTR derecha con conservación de LCP 10 años de evolución por artrosis.
- Consulta por Hidrartrosis e inestabilidad de 4 meses de evolución
- Dolor en el ultimo mes.
- Laboratorio sin cambios.





POP INICIAL



Masculino 74 años

- Causas de inestabilidad?
- Plan?
- Revisión parcial, total?
- Algo para estar atentos en la radiografía?
- Fijación?
- Constricción?

