



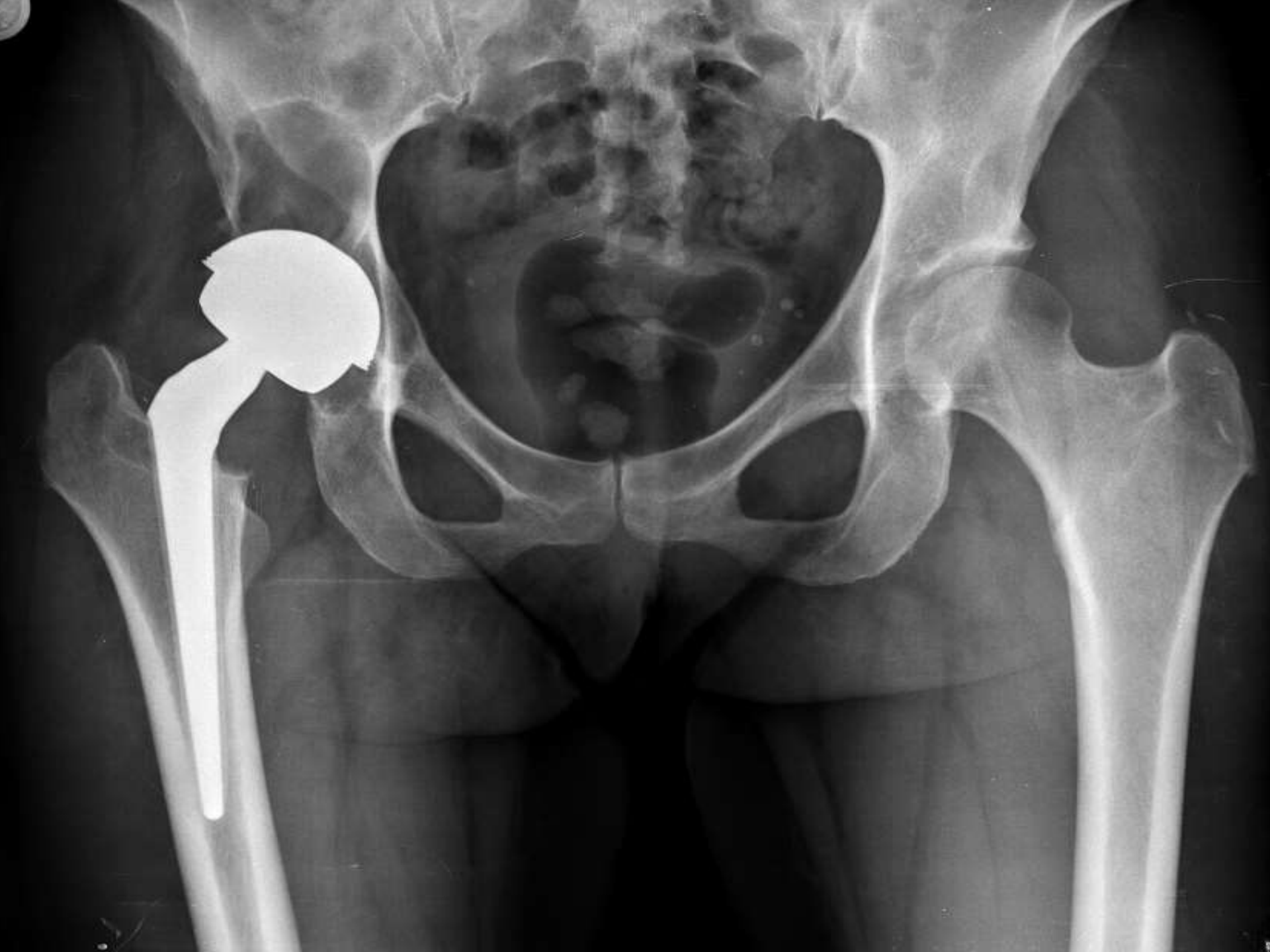Osteolisis por metal
D Mengelle

Sector: Cirugía Reconstructiva de Cadera
Hospital Universitario Austral



HOSPITAL
UNIVERSITARIO AUSTRAL

- Mujer, 52 años
- Dolor, limitación funcional
- 6 años de RTC der. (artrosis p.)
- IMC 25, sin antece. médicos
- Ex jugadora de voley prof.
- Dolor últimos 2 años



Sangre

- ESD 59 mm/h
- PCR 30.9 m/l
- Fibrinógeno 556

Recuento De Globulos Blancos	5.8		10e9/L	3.9 - 11.1	
FORMULA LEUCOCITARIA	Valores relativos		Valores absolutos		Valores de referencia (V.absolutos)
Mielocitos	0.0	%	0.0	10e9/L	0.0 - 0.0
Metamielocitos	0.0	%	0.0	10e9/L	0.0 - 0.0
Neutrofilos En Cayado	0.0	%	0.0	10e9/L	0.0 - 0.2
Neutrofilos Segmentados	45.5	%	2.6	10e9/L	1.8 - 7.4
Basofilos	0.5	%	0.0	10e9/L	0.0 - 0.1
Eosinofilos	2.4	%	0.1	10e9/L	0.0 - 0.7
Linfocitos	43.9	%	2.5	10e9/L	1.1 - 3.5
Monocitos	7.6	%	0.4	10e9/L	0.2 - 0.9
Caracteres De Los Leucocitos	-----				
Recuento De Plaquetas	352		10e9/L	150.0 - 400.0	
Caracteres De Plaquetas	-----				

Dosaje de Cromo y Cobalto



LABORATORIO
HIDALGO
Análisis Clínicos

Centro de Atención Telefónica:
(+54) 11 4898-5300
info@laboratoriohidalgo.com
laboratoriohidalgo.com

Laboratorio adherido a los programas de evaluación externa de la calidad: PEEC FBA, ProgBA CEMIC, INEI-ANLIS "Dr. Carlos G. Malbrán" (Argentina); RfB (Alemania); EQAS Biorad, CAP (U.S.A.); UK-NEQAS, RIQAS (Reino Unido).

PACIENTE:

PROTOCOLO: 037-0062893

MEDICO: ETCHART DIEGO A.

FECHA: 20/10/2016

EDAD: 52 años

Determinación	Resultado	Unidad	Valor de Referencia
---------------	-----------	--------	---------------------

CROMO sérico	1.1	µg/l	0.3 - 3.2
--------------	-----	------	-----------

Método: Absorción atómica-Horno de grafito

COBALTO sérico	20.40	µg/l	Menor a 1.0
----------------	-------	------	-------------

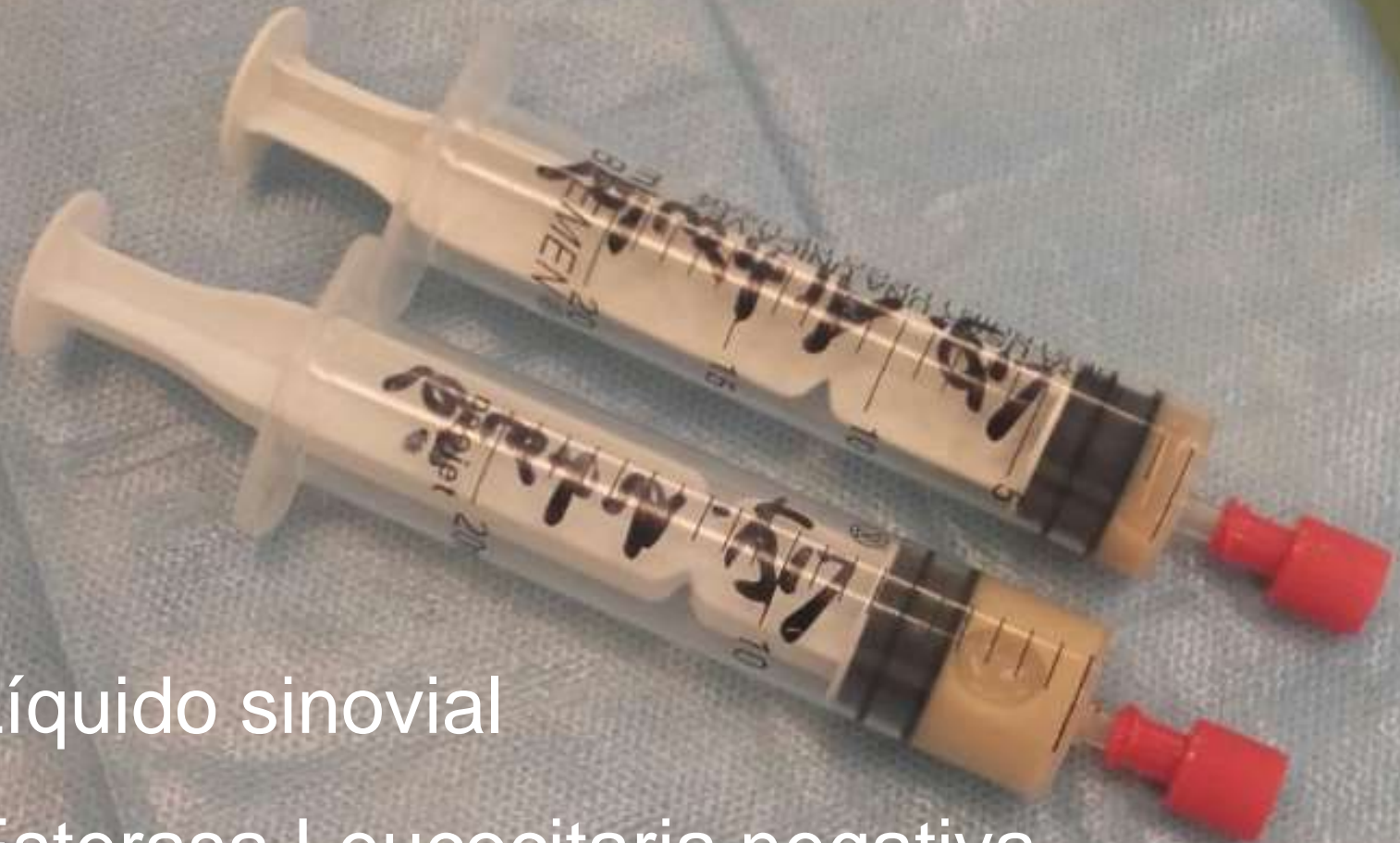Método: Espectrometría absorción atómica-Horno de grafito.

Valor tóxico: Mayor a 5.0

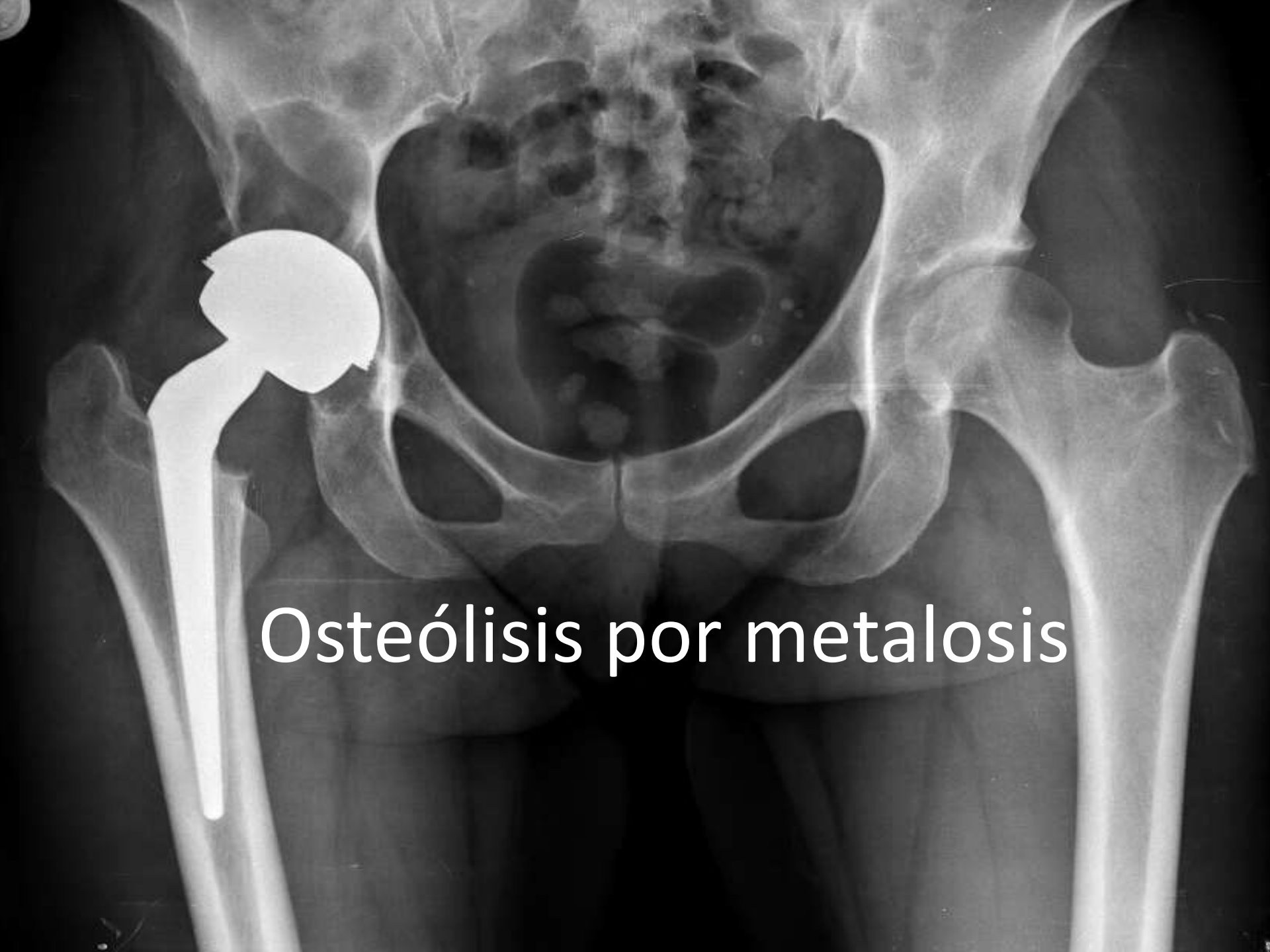Resultado confirmado

- 1 PPB = 1 µg/L
- 20.4 PPB

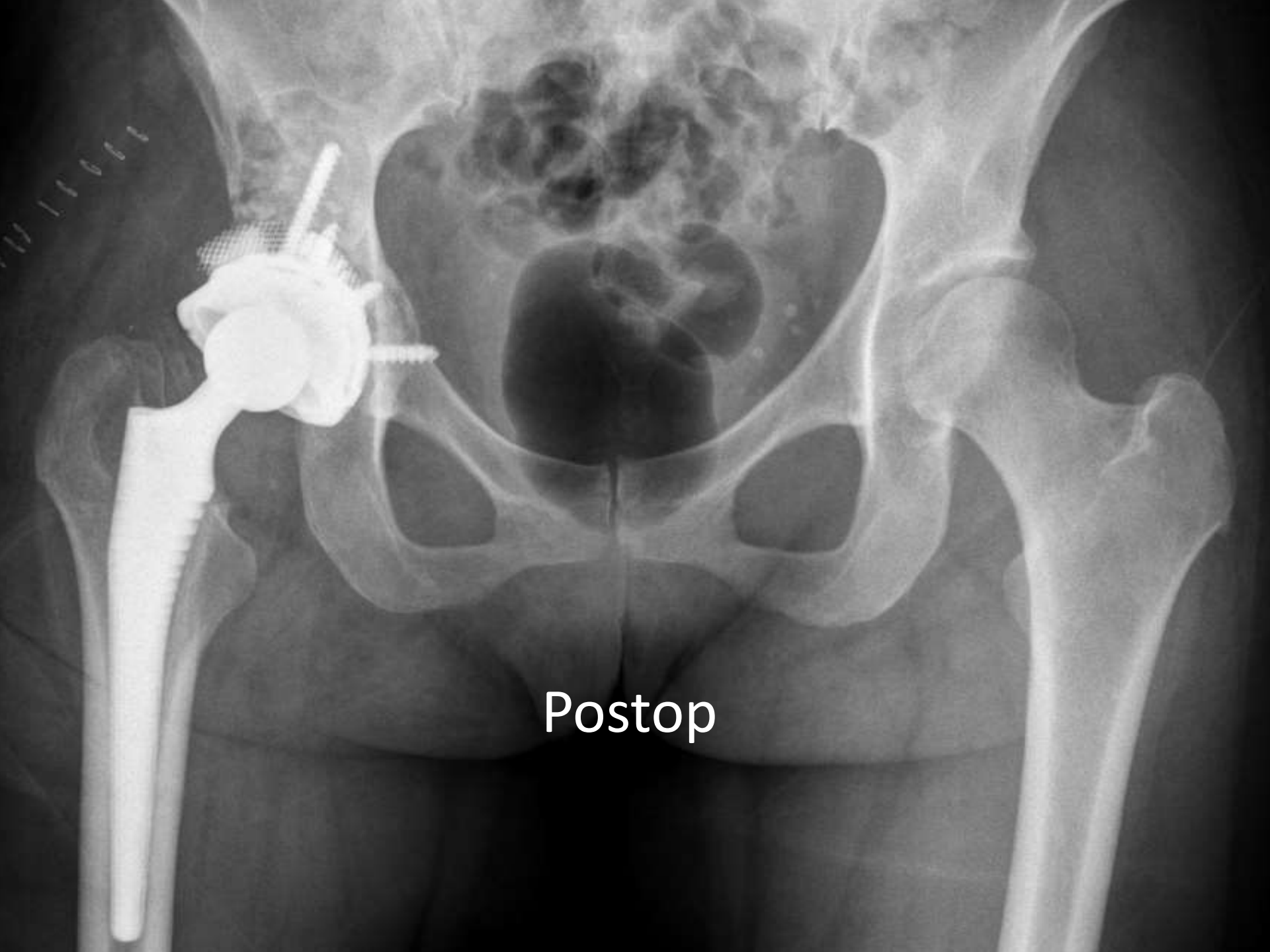Punción aspiración



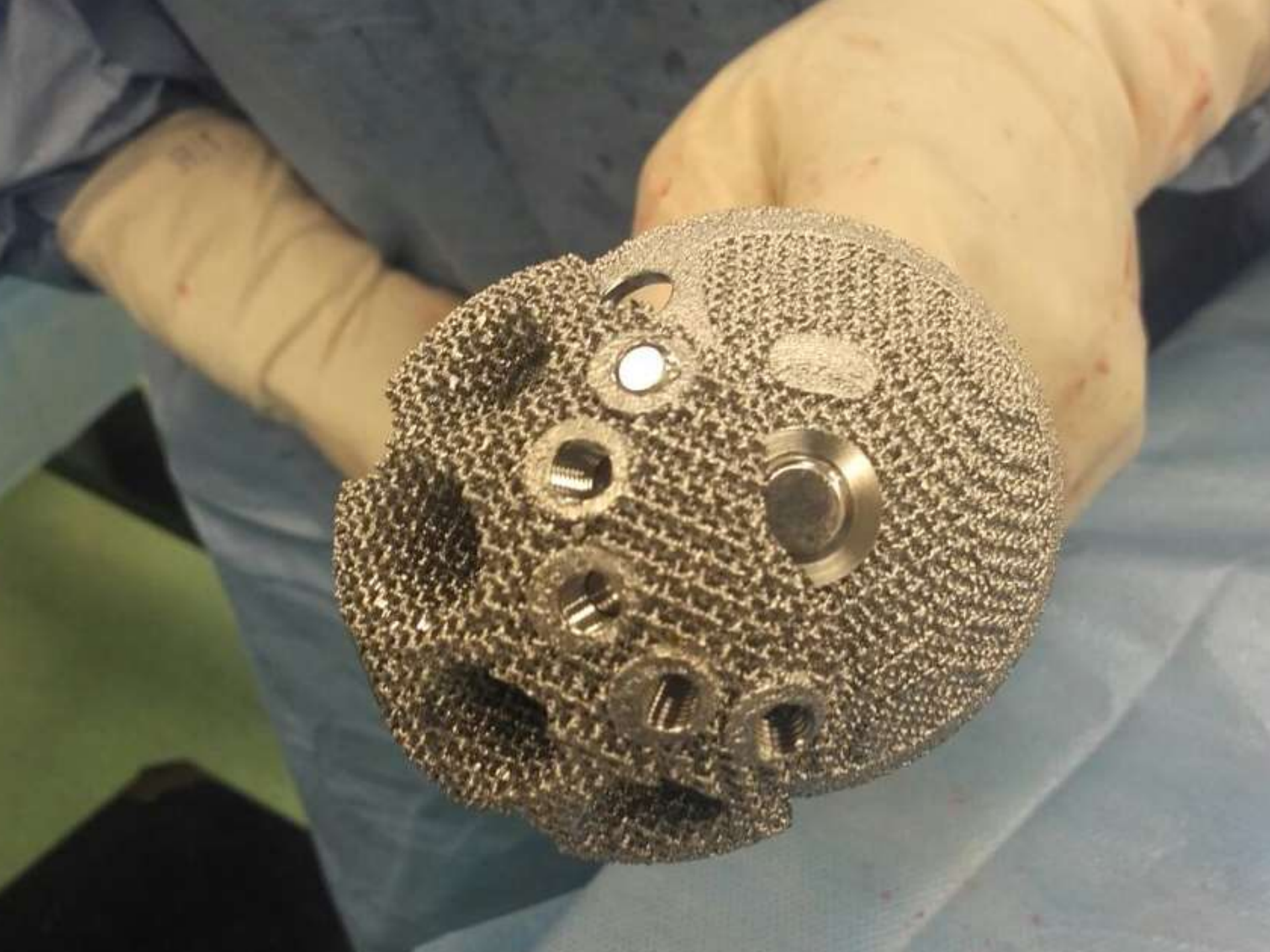
- Líquido sinovial
- Esterasa Leucocitaria negativa
- Cultivo negativo

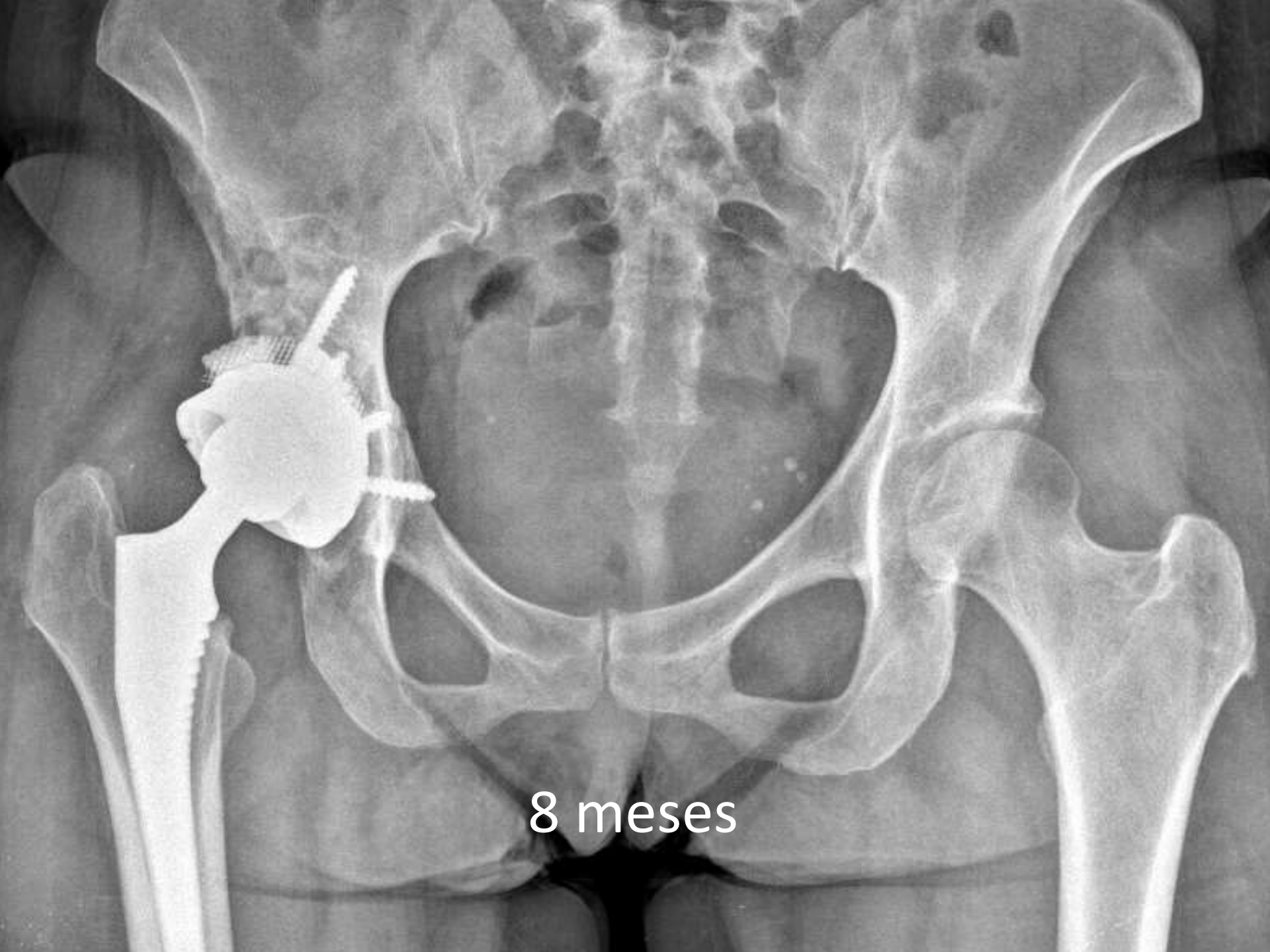


Osteólisis por metalosis

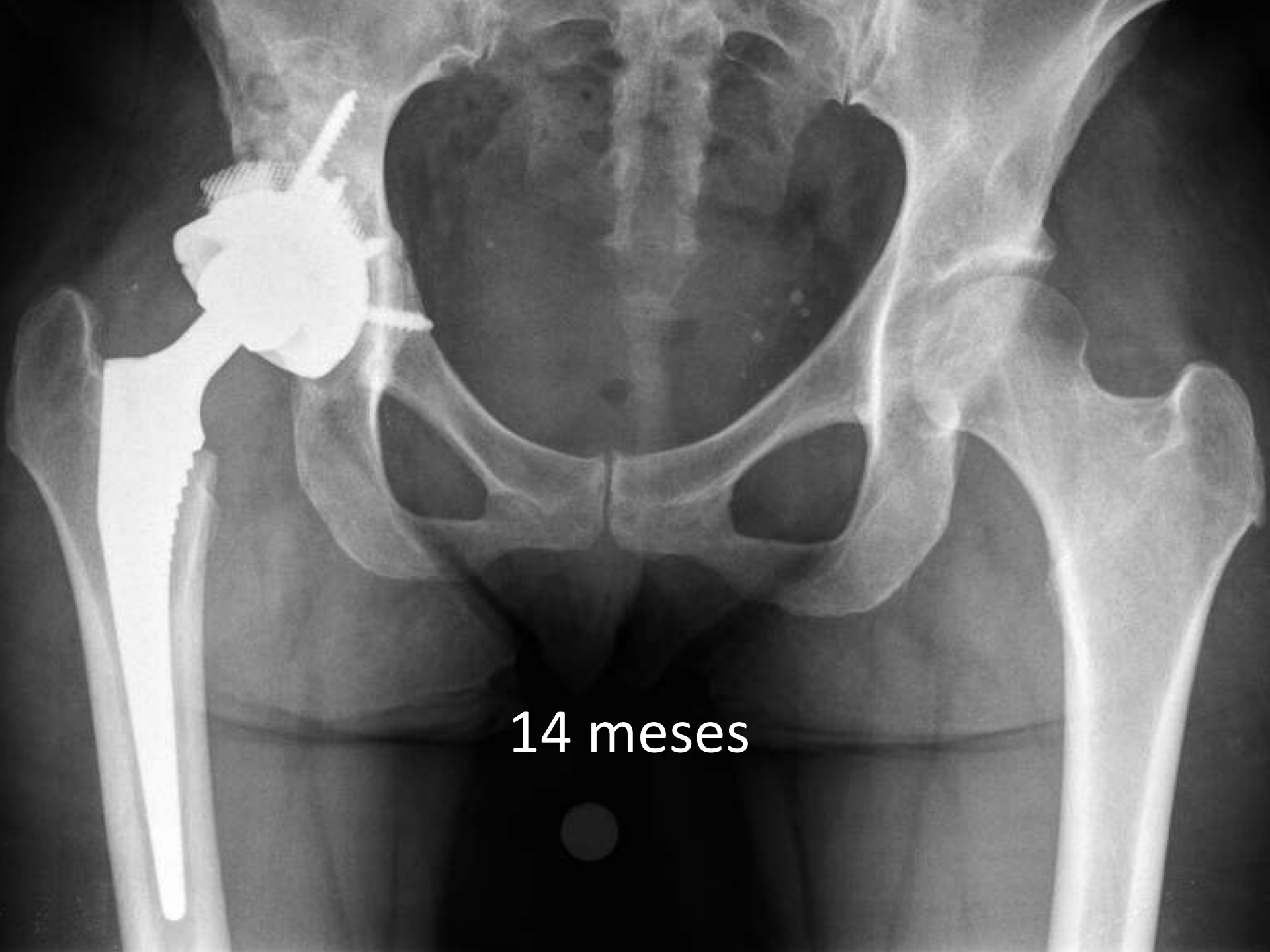

Postop

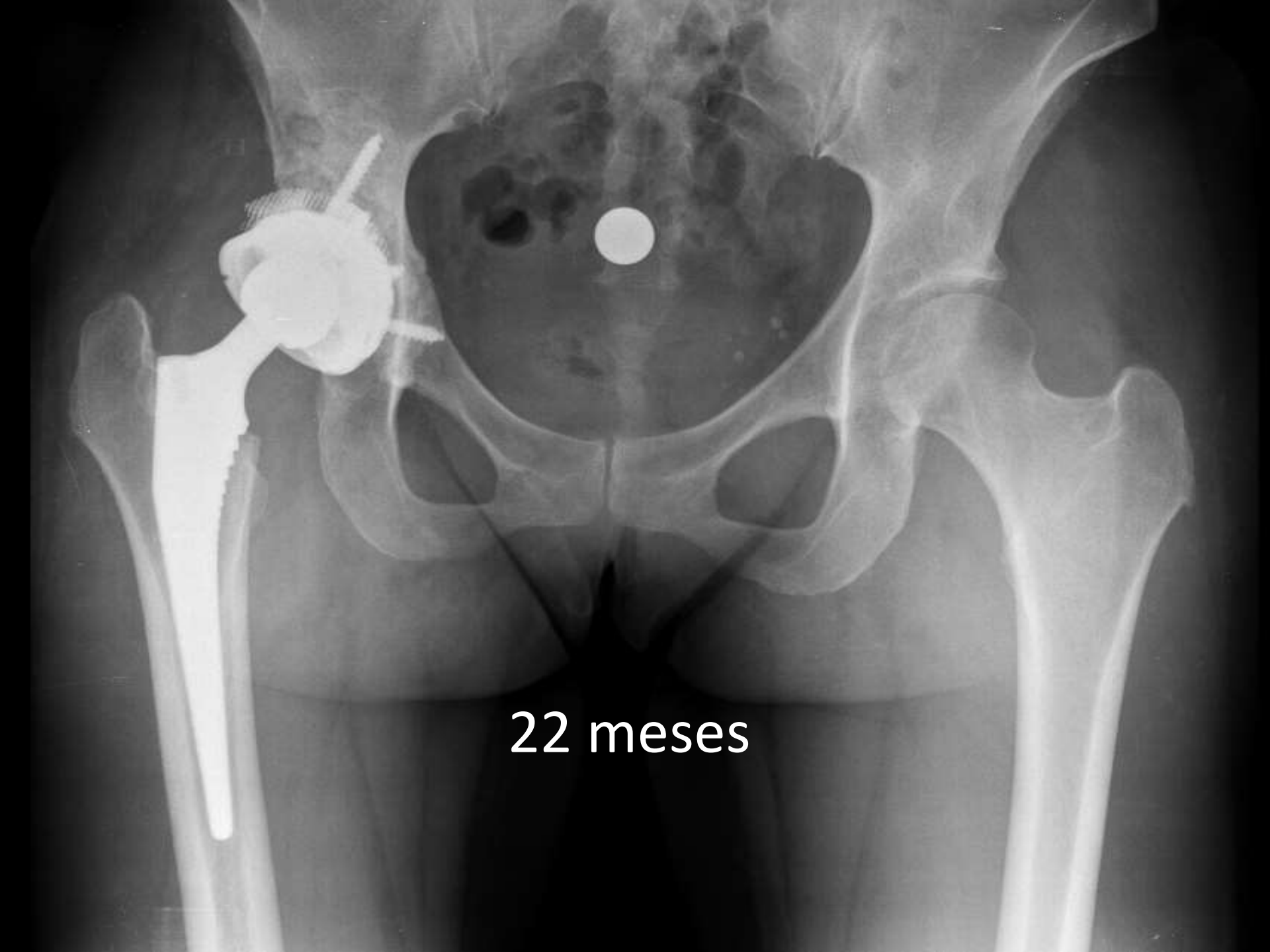




8 meses



14 meses



22 meses

Failure of Metal-on-Metal Total Hip Arthroplasty Mimicking Hip Infection

A Report of Two Cases

By Mark M. Mikhael, MD, Arlen D. Hanssen, MD, and Rafael J. Sierra, MD

Investigation performed at the Department of Orthopedic Surgery, Mayo Clinic College of Medicine, Rochester, Minnesota

- Proceso inflamatorio agudo
- Respuesta inmunológica aumentada
- Líquido sinovial de aspecto turbio
- Historia
- Aumento de mas de 7 ppb cobalto
- Cultivos y esterasa leucocitaria

➤ Tasa de infecciones en revisiones por M-M

Clin Orthop Relat Res (2014) 472:509–516
DOI 10.1007/s11999-013-3157-6

Clinical Orthopaedics
and Related Research®
A Publication of The Association of Bone and Joint Surgeons®

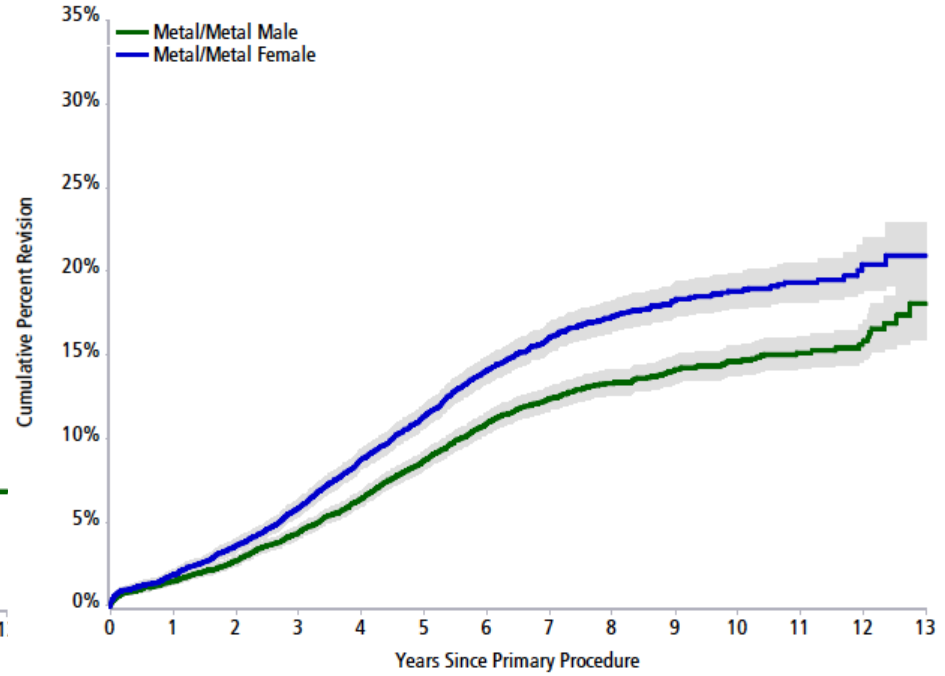
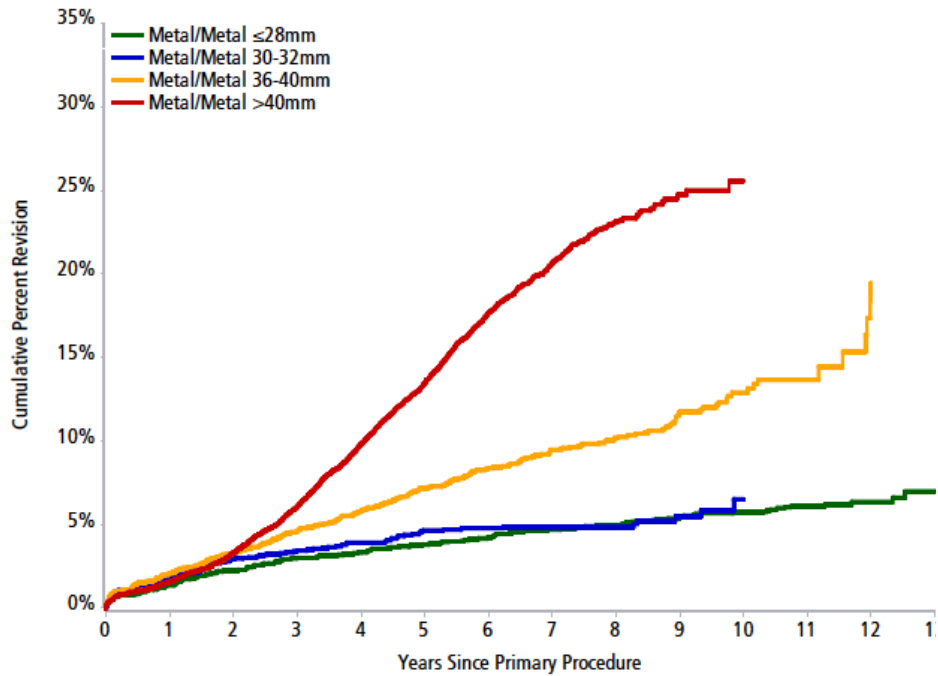
SYMPOSIUM: 2013 HIP SOCIETY PROCEEDINGS

High Rate of Infection After Aseptic Revision of Failed Metal-on-Metal Total Hip Arthroplasty

Cody C. Wyles BS, Robert E. Van Demark III MD,
Rafael J. Sierra MD, Robert T. Trousdale MD

- 37 revisiones en metal-metal
- 3 re-revisiones por infección

Metal on Metal Bearing Surface Total Conventional Hip Arthroplasty



Mayor incidencia de falla con cabezas 40 y >

Mayor incidencia de falla con cabezas 40 y >

SYMPOSIUM: 2014 HIP SOCIETY PROCEEDINGS

Large-diameter Metal-on-metal Total Hip Arthroplasty: Dislocation Infrequent but Survivorship Poor

**Adolph V. Lombardi Jr MD, Keith R. Berend MD,
Michael J. Morris MD, Joanne B. Adams BFA,
Michael A. Sneller BS**

Mayor incidencia de falla en mujeres
Mayor incidencia de falla en jóvenes

CONTRAINDICACIONES

- Mujeres en edad fértil
- Individuos con insuficiencia renal de cualquier tipo
- Antecedentes de alergias al cromo, cobalto o níquel
- Deficiencia del sistema inmunológico
- Altas dosis de corticoides